Couperondzending september 2014

De Wiest Bart

1 december 2014

OLV Ziekenhuis Aalst

Couperondzending september 2014

- Deelnemers: 32
- Antistoffen:
  - CD68: n=30
  - CD79: n=17
  - CD99: n=10
  - EpCam/ESA: n=12

Couperondzending september 2014

- Panel:
  - Scoring 06/11/2014 (OLV Aalst)
  - Onafhankelijk, in consensus
  - 3 pathologen
    - Dr. K. Cokelaere (RZ J. Yperman)
    - Dr. R. Forsyth (Pathlicon)
    - Dr. A.M. Schelfhout (OLV Aalst)

Procedure panelbeoordeling

- Literatuurstudie m.b.t. antilichaam: NordiQC website, datasheets, websites, …
  - Wat moet / kan aankleuren?
  - Wat mag zeker niet aankleuren?
- Vastleggen criteria aankleuring per AS
- Beoordeling
  - Consensus binnen het panel
  - Reden voor afwijkend resultaat bij borderline/onvoldoende
- Scoreblad

Slide Scanning & Hosting Kindly Provided By

Leica

BIOSYSTEMS

The Pathology Company

www.LeicaBiosystems.com/Aperio

Beoordelingscriteria

Optimaal: perfecte aankleuring in elk weefsel

Goed: voldoende aankleuring in elk weefsel maar wel minder goede intensiteit en/of signal-to-noise ratio

actie: evt. optimalisatie nodig

Borderline: algemeen te zwak ; onvoldoende aankleuring in één van de weefsels (vals negatieve aankleuring ; vals positieve aankleuring)

actie: optimalisatie nodig

Onvoldoende: slechte aankleuring in meerdere weefsels (vals negatieve/positieve aankleuring)

actie: dringend optimalisatie nodig

Protocol CD68

- n=30
- Clone PG-M1:
  - DAKO: n=9
- Clone KP1
  - DAKO: n=5
  - Ventana: n=13
  - Leica: n=1
  - Novocastra: n=1
- Clone 514H12:
  - Leica (n=1): incubatietijd 15’ Leica stainer
  - Format: RTU

Protocol CD68

- Clone PG-M1:
  - DAKO: incubatietijd van 10’ -32’. Meest: 20’
  - Format: enkel RTU
- Clone KP1:
  - DAKO:
    - conc.: n=2 (Dako stainer 20’ 1:800 en Ventana stainer 28’ 1:2500)
    - RTU: n=9
  - Ventana:
    - RTU incubatietijd van 8’-32’. Meest: 16’ en 28’
    - DAB: 4’ tot 20’
  - Leica:
    - conc.
    - 1:2000 inc.tijd 15’ Leica stainer
  - Novocastra:
    - conc.
    - 1:600 inc.tijd 32’ Ventana stainer

Protocol CD68

- Voorbehandeling:
  - Geen: n=0
  - HIER:
    - pH niet gespecifieerd: 1/30
    - DAKO:
      - Hoge pH buffer (n=8): 45'-60'
      - Lage pH buffer (n=2): 50'
      - ?pH buffer (n=2): 50'
    - VENTANA:
      - Enzym (n=1): Protease 1: 8'
      - Hoge pH buffer
        - CC1 buffer: short (n=2)
        - CC1 buffer: mild +- 30' (n=9)
        - CC1 buffer: standard (n=2) → datasheet
    - LEICA:
      - Hoge pH buffer (n=1): 30'
      - Lage pH buffer (n=1): 30'

Scoringscriteria CD68

Cytoplasmatisch

- Tonsil/appendix:
  - macrofagen tonsil in kiemcentrum / sec. follikels sterk pos.
  - macrofagen appendix in lamina propria matig/sterk pos.
- Tonsil interfolliculair: macrofagen en granulocyten matig/sterk pos.
- Lever: Kupffer cellen matig/sterk pos. ; alle andere cellen negatief
- Hersenen: microgliacellen zwak/matig pos.
- Meningioom: macrofagen matig/sterk pos. ; neoplastische cellen neg.

Cave: tonsil/appendix: max. zwak pos. epitheel aankleuring is toegestaan (vnl. KP1 clone) cf NQC

Antistof CD68: tonsil

Optimaal

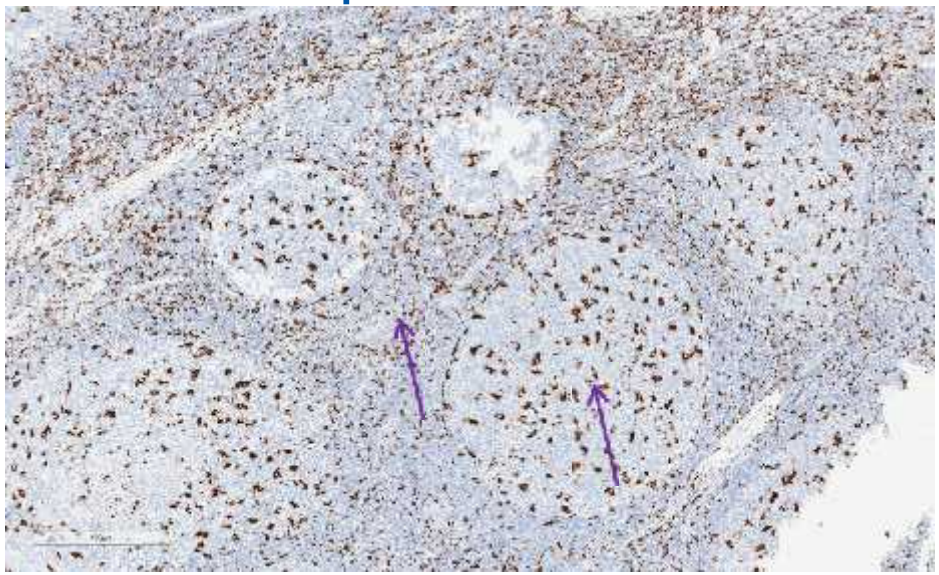

Dako **PG-M1** RTU 20’ **pH9** 50’ Dako stainer

Onvoldoende

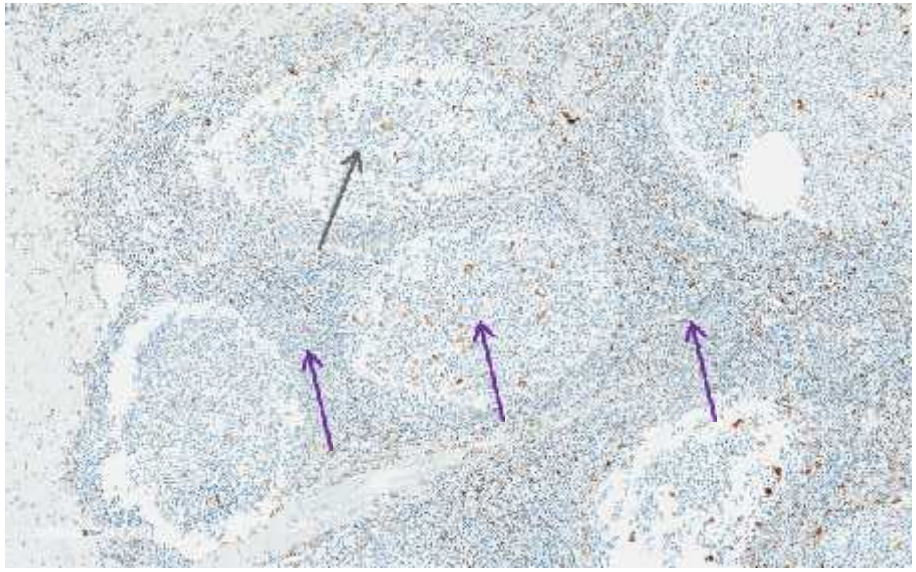

Ventana **KP1** RTU 32’ **Protease 1** 8’ DAB16’ Ventana stainer

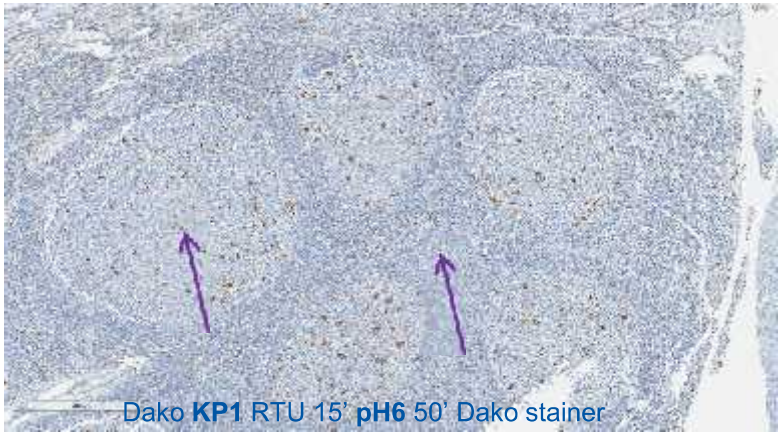

Dako **KP1** RTU 15’ **pH6** 50’ Dako stainer

Antistof CD68: lever

Optimaal

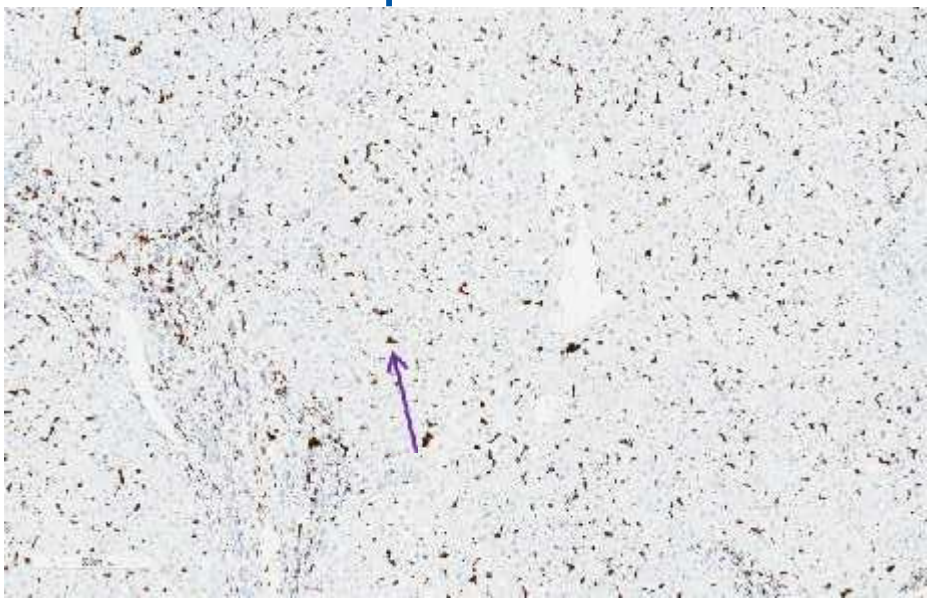

Dako **PG-M1** RTU 20’ **pH9** 50’ Dako stainer

Onvoldoende

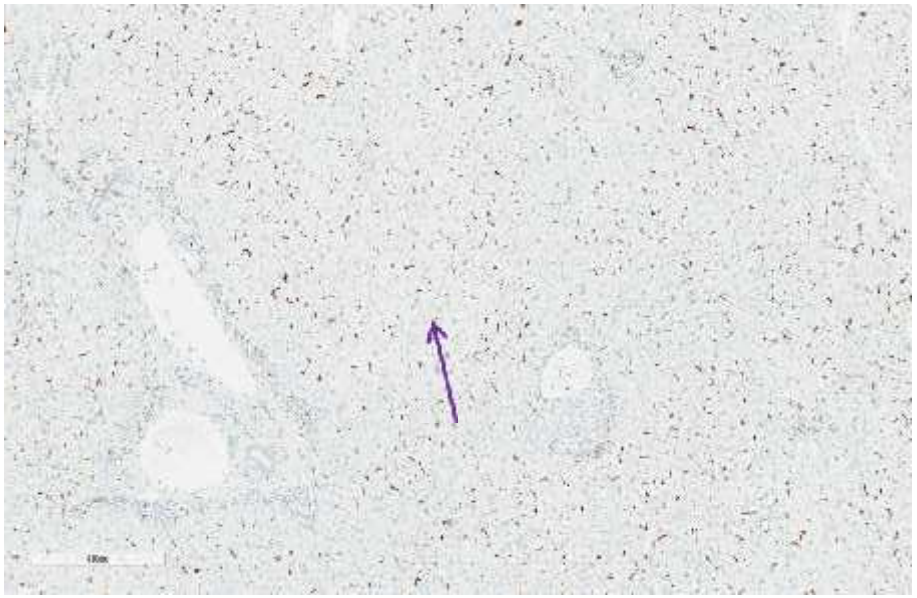

Ventana **KP1** RTU 32’ **Protease 1** 8’ DAB16’ Ventana stainer



Dako **KP1** RTU 15’ **pH6** 50’ Dako stainer

Antistof CD68: hersenen

Optimaal



Dako PG-M1 RTU 20’ **pH9** 50’ Dako stainer

Onvoldoende

Ventana KP1 RTU 32’ **Protease 1** 8’ DAB16’ Ventana stainer

Antistof CD68: meningioom

Optimaal

Onvoldoende

inzet: histiocytic sarcoma en xantogranuloom (bron NordiQC)

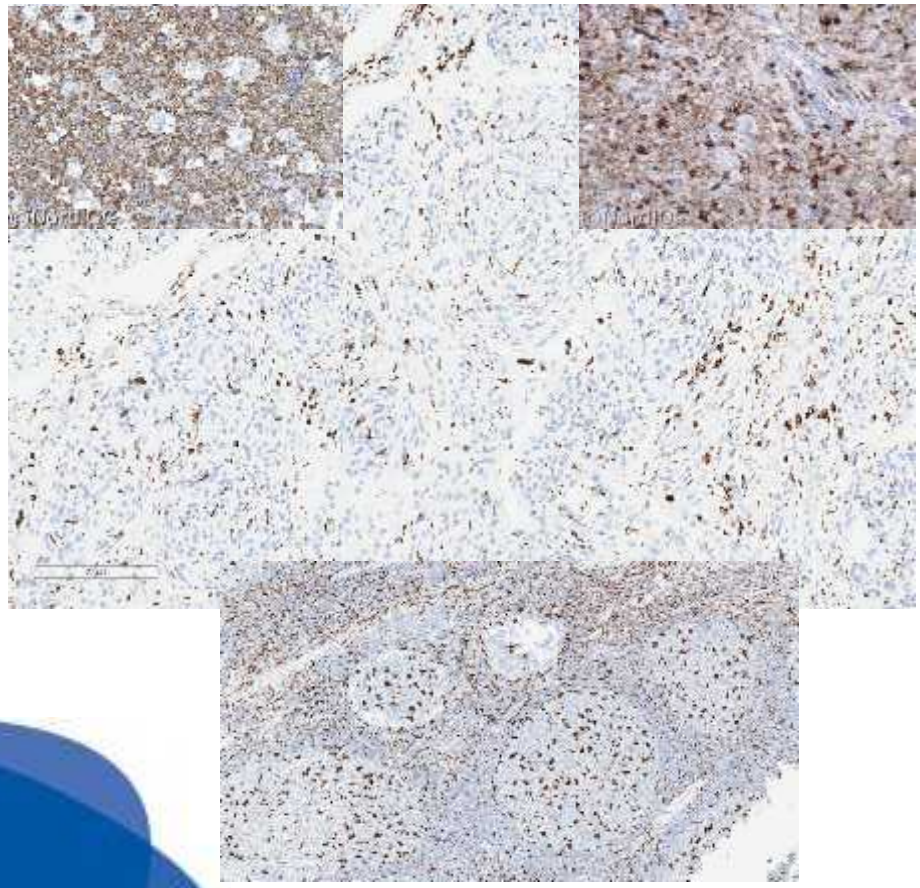

sterk gekleurd normaal weefsel



zwak gekleurd normaal weefsel
kiemcentra en interfolliculair zeer zwak

Resultaatbespreking CD68

CD68 (appendix-tonsil-lever-pancreas-hersenen-meningioom)								
	Referentiecoupe			Eigen controlecoupe			Eindbeoordeling	Opmerkingen panel
	S	A	M	S	A	M	(optimaal / goed / borderline / onvoldoende)	
Labo 001	3	3	3	3	3		optimaal	microglia OK!
Labo 002	3	2	3	3	2	3	goed	epitheel achtergrond
Labo 003	3	3	3				goed	algemeen iets zwakker
Labo 004	3	3	3				optimaal	microglia OK!
Labo 005	3	3	3	3	3	3	optimaal	microglia OK!
Labo 006	2	3	3	3	3	3	goed	rofagen zwak, tonsil interfolliculair zwak, microglia hersen zwak-> moet ste
Labo 007	1	3	3				onvoldoende	algemeen veel te zwak, microglia vals negatief
Labo 008	2	2	3				goed	zwak , lichte epitheel aankleuring,microglia te zwak-> moet sterker
Labo 009	2	2	3				goed	pitheel achtergrond, diffuse achtergrond, zwak signaal (microglia zwak)-> m
Labo 010	2	2	3				goed	zwak, zeer lichte achtergrond, microglia zwak-> sterker
Labo 011	3	2	3	3	3	3	goed	epitheel appendix/tonsil achtergrond, microglia OK
Labo 012	1	3	3	1	3	3	onvoldoende	eigen ctrl vals neg ; tonsil veel te zwak, microglia vals neg.
Labo 013	3	2	3				goed	algemene achtergrond (vnl tonsil, appendix epitheel)
Labo 014	3	2	3	3	2	3	goed	eigen ctrl zwak, achtergrond ; algemeen te zwak --> moet sterker
Labo 017	3	3	3				optimaal	microglia OK!
Labo 018	1	3	3	1	3	3	onvoldoende	algemeen veel te zwak
Labo 019	3	3	3	3	3	3	optimaal	microglia OK!
Labo 020	3	2	3	3	3	3	goed	algemene achtergrond (vnl tonsil, appendix epitheel) ; miroglia OK
Labo 021	3	3	3				goed	algemeen te zwak --> moet sterker
Labo 022	1	3	3	2	3	3	onvoldoende	ctrl tonsil zeer zwak ; tonsil/pancreas vals neg ; microglia veel te
Labo 024	3	3	3	3	3	3	optimaal	microglia OK!
Labo 025	3	3	3	3	3	3	optimaal	eigen ctrl kleurt iets zwakker
Labo 026	3	2	3				goed	signaal OK, achtergrond tonsil/appendix epitheel
Labo 027	3	2	3	3	2	3	goed	eigen ctrl veel achtergrond ; microglia OK ,rest mag sterker
Labo 028	3	2	3	3	2	3	goed	zeer lichte achtergrond ; microglia OK
Labo 029	3	2	3	3	2	3	goed	achtergrond ; microglia zwak --> sterker
Labo 030	2	3	3				borderline	alg te zwak --> sterker (verdunning lager)
Labo 031	3	1	3	2	2	3	goed	veel achtergrond epitheel ; microglia OK ; eigen ctrl te zwak
Labo 032	3	1	3				goed	algemeen te veel achtergrond ; microglia OK
Labo 034	3	3	3	3	3	3	optimaal	microglia OK!

olv Top in Zorg.

Resultaatbespreking CD68

- Algemeen

n=30				***NQC 2011***	
	n	*%*	*suff*	*%*	*suff*
optimaal	**8**	***26 %***	***83%***	***24 %***	***82 %***
goed	**17**	***57 %***		***58%***	
Borderline	1	*3,5 %*		*15 %*	
Onvoldoende	4	*13,5 %*		*3 %*	

Resultaatbespreking CD68

- Opgesplitst per clone

n=30	*DAKO* PG-M1	*% suff*	*DAKO KP1*	*% suff*	*VENTANA* KP1	*% suff*	*LEICA 514H12*	*% suff*	*NCL/ Leica KP1*	*% suff*
	n=9		n=5		n=13		n=1		n=2	
optimaal	**8**	***31%***	**1**	25%	**0**	***0***	**0**	-	**0**	-
goed	**1**	***15%***	**2**	40%	**10**	***77%***	**1**	-	**2**	-
borderline	0	*39%*	1	25%	0	*0%*	0	-	**0**	-
onvoldoende	0	*15%*	1	25%	3	*23%*	0	-	**0**	-
Totaal suff	***100%***		***60%***		***77 %***		**-**		**-**	
NQC 2011	*92 %*		*50%*		*75 %*		*Geen data*		*75%*	

Resultaatbespreking CD68

- Invloed AS
  - Clones KP1 en PG-M1 geven suff. resultaten
    - PG-M1 geeft sterkste, netste aankleuring (=optimaal)
    - KP1: zwakke achtergrond in squameus epitheel wordt aanvaard (NQC)
  - RTU:
    - Scoort duidelijk beter dan conc.
    - Vergelijkbaar met NQC 2011
  - Conc. AS (n=4):
    - Geen optimale resultaten, onafhankelijk van stainerplatform
    - Resultaat 'goed' of 'borderline': (veel) te zwak en/of veel achtergrond
    - NQC 2011: 75%-90% suff.: resultaat afh. van clone (PG-M1 beter)

    → zorgvuldig titreren

Resultaatbespreking CD68

- Invloed voorbehandeling
  - pH:
    - Enzymatisch: probleem morfologie door proteolyse
    - pH6 (n=1): onvoldoende (alg. te zwak in sterke én lage expressors)
    - HIER 8’ (én korte inc. tijd) → onvoldoende (vals neg.) <> Datasheet
- Invloed incubatietijd
  - DAKO clone:
    - Incubatietijd geen significante invloed voor optimaal resultaat
  - Ventana clone KP1:
    - AS 8’ met optiView kit: goed resultaat (lichte achtergrond: KP1-clone)
    - AS 12’-32’: Geen optimale resultaten ondanks wisselende tijden
    - Langere incubatietijd met langere HIER: OK

Resultaatbespreking CD68

Besluit:

- Suff. ~83 %
- Sterke expressor (macrofagen kiemcentra): meestal OK
- Zwakke expressors:
  - Microglia hersenen: 12/30 te zwak
  - Macrofagen interfolliculair: 10/30 te zwak
- Onvoldoende: door vals negatief of algemeen te zwak
- Probleem (veel) achtergrond:
  - ~50% deelnemers
  - KP1 én PG-M1 onafhankelijk van stainerplatform (PG-M1 RTU is wel OK)
    → Optimalisatie nodig
- Aanbevolen controle:
  - Tonsil: macrofagen interfolliculair matig/sterk pos.
  - Normaal hersenweefsel: microglia zo sterk mogelijk zonder achtergrond
    → dient als 2e lijns controle voor sensitiviteit

Protocol CD99

- n=10
- Clone 12E7:
  - DAKO: n=7
  - RTU: 15’-32’ (afh. stainer platform)
- Clone O13
  - Ventana: n=2
  - RTU: 32’ (ultraView) of 48’ met ultrablock 8’ (optiView)
- Clone HO36:
  - Thermo (n=1): Ventana stainer
  - Format: conc. → 1:50 36’ inc. tijd met amplifier

Protocol CD99

- Voorbehandeling:
  - HIER:
    - DAKO:
      - Hoge pH buffer: n=5 (50'-60')
      - Lage pH buffer: n=1 (50')
    - VENTANA: hoge pH buffer
      - CC1 buffer: mild (n=2)
      - CC1 buffer: standard (n=2) → standaard protocol (AS16')

Scoringscriteria CD99

Membranaire, cytoplasmatische aankleuring

- tonsil en oesofagus: matig/sterk (para)basaal squameus epitheel
- alle weefsels: lymfocyten en endotheel matig/sterk
- PNET/Ewing sarcoma en granulosa cel tumor: neoplastische cellen minstens zwak tot matig positief
- negatief:
    - lever normaal: cytoplasma in hepatocyten
    - intermediair en oppervlakkig epitheel

Antistof CD99: tonsil

Optimaal

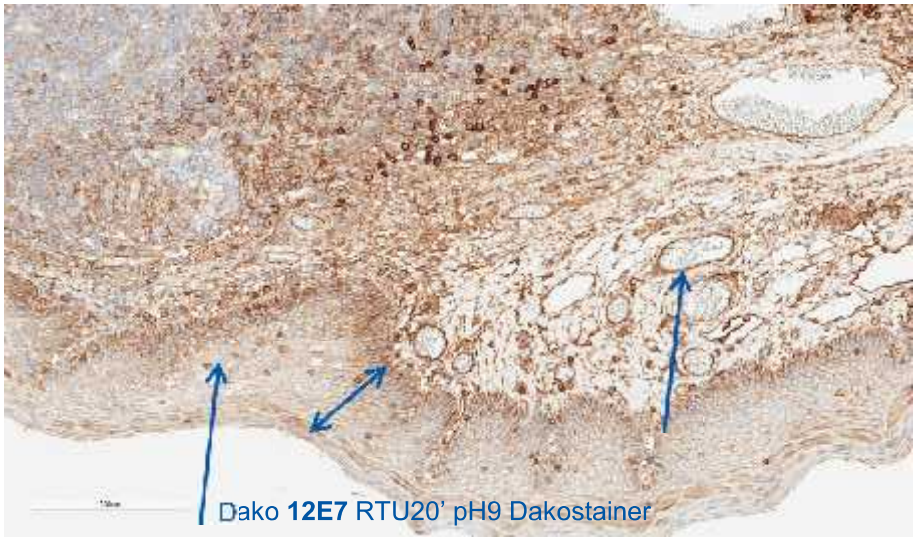

Borderline

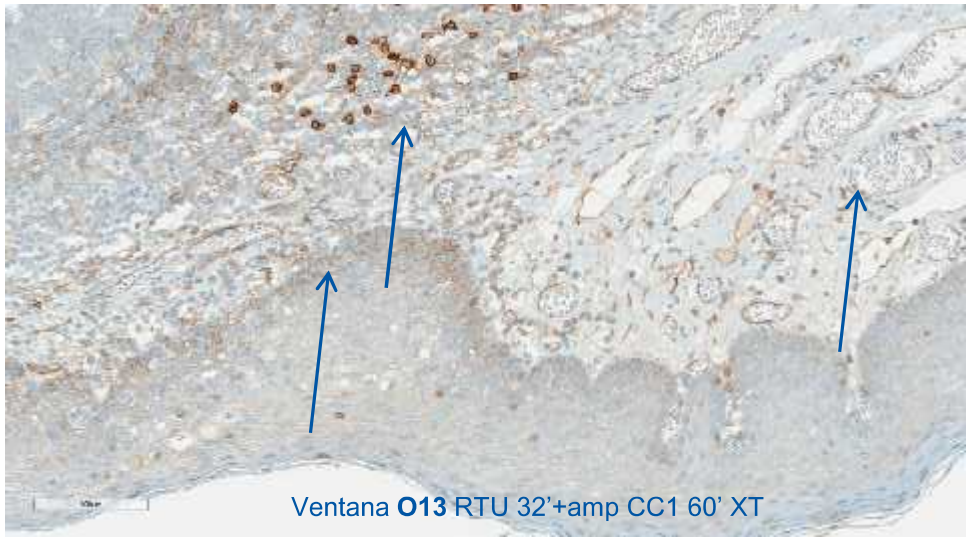

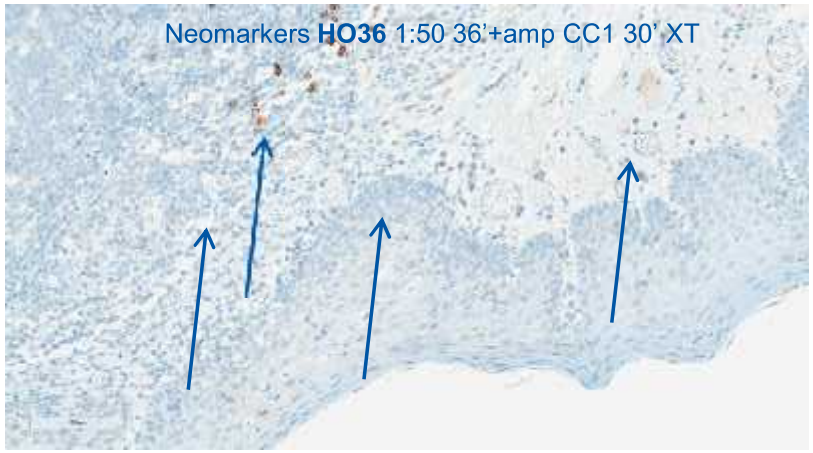

Onvoldoende

Antistof CD99: slokdarm

Optimaal

Dako **12E7** RTU20’ pH9 Dakostainer

Borderline

Ventana **O13** RTU 32’+amp CC1 60’ XT

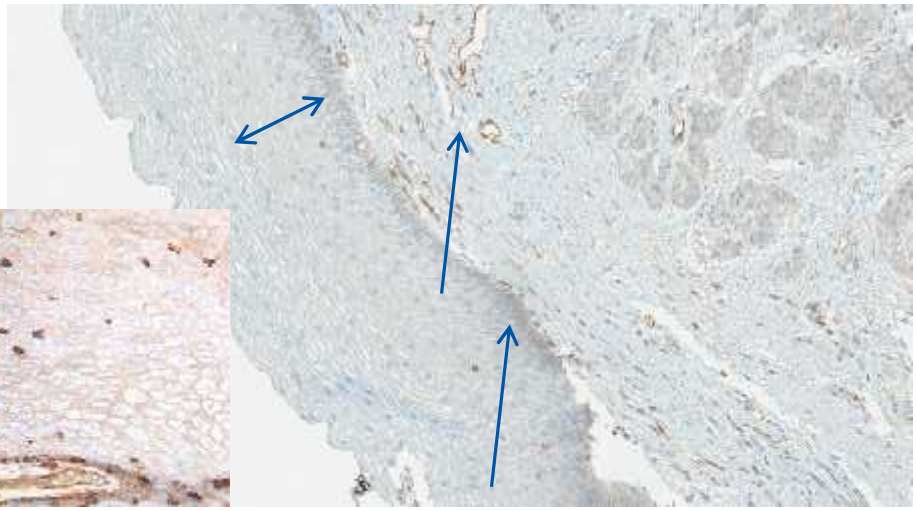

Neomarkers **HO36** 1:50 36’+amp CC1 30’ Ventanastainer

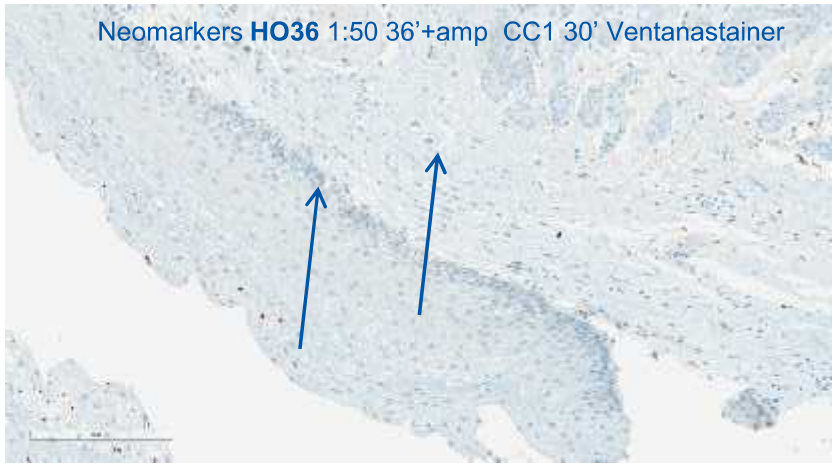

Onvoldoende

Antistof CD99: lever

Optimaal

Dako **12E7** RTU 20’ pH9 Dakostainer

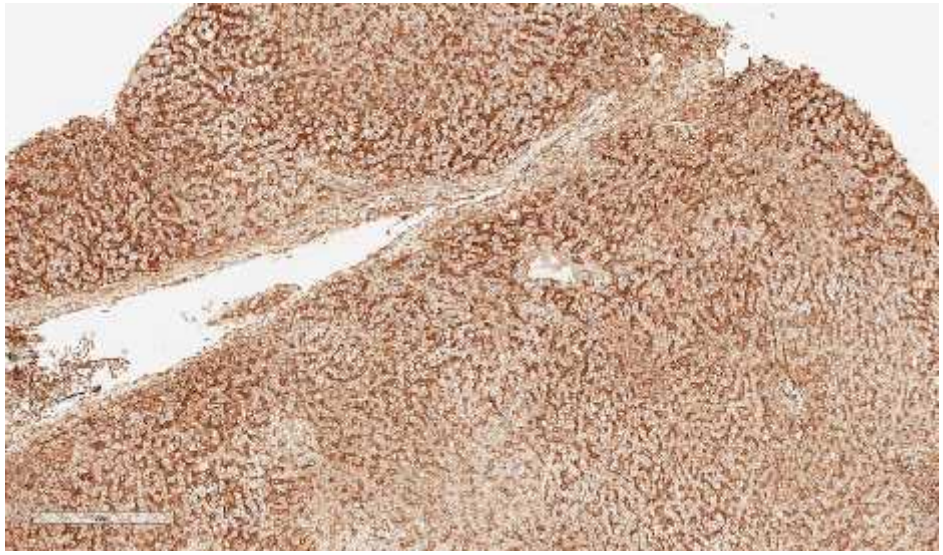

Borderline

Ventana **O13** RTU 32’+amp CC1 60’ XT

Neomarkers **HO36** 1:50 36’+amp CC1 30’ Ventana stainer

Onvoldoende

Antistof CD99: granulosa cel tumor

Optimaal

Dako **12E7** RTU20’ pH9 Dakostainer

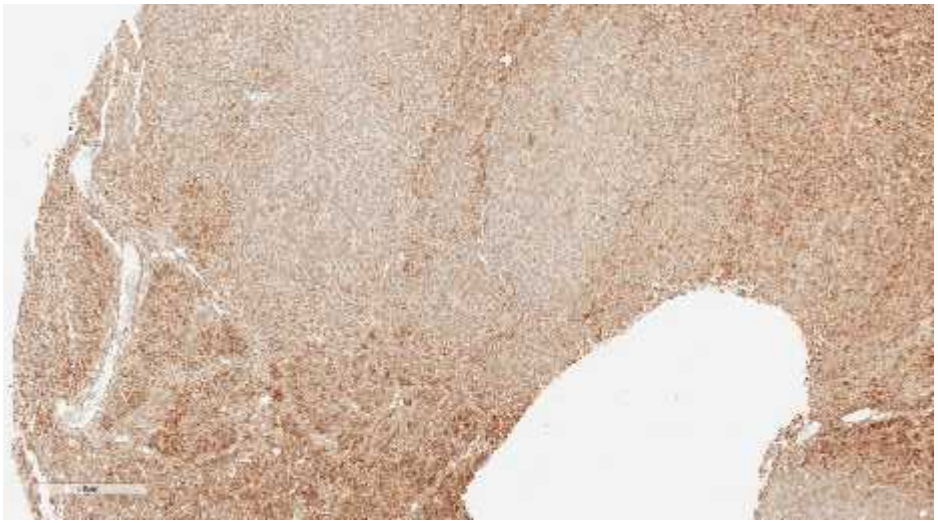

Borderline

Ventana **O13** RTU 32’+amp CC1 60’ XT

Neomarkers **HO36** 1:50 36’+amp CC1 30’ Ventana stainer

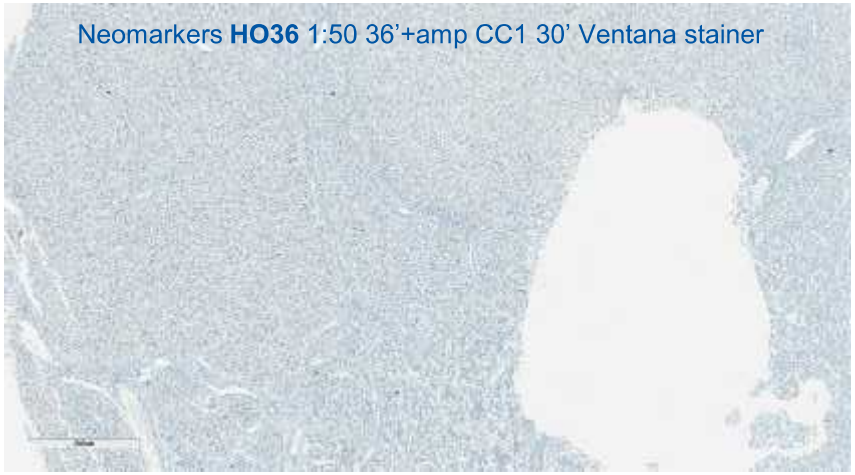

Onvoldoende

Antistof CD99

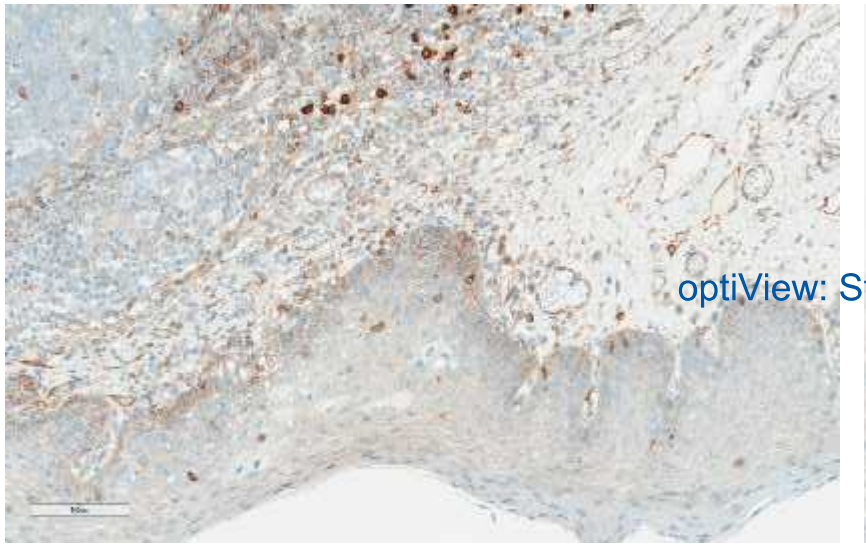

optiView: St CC1 AS 48’ +UB

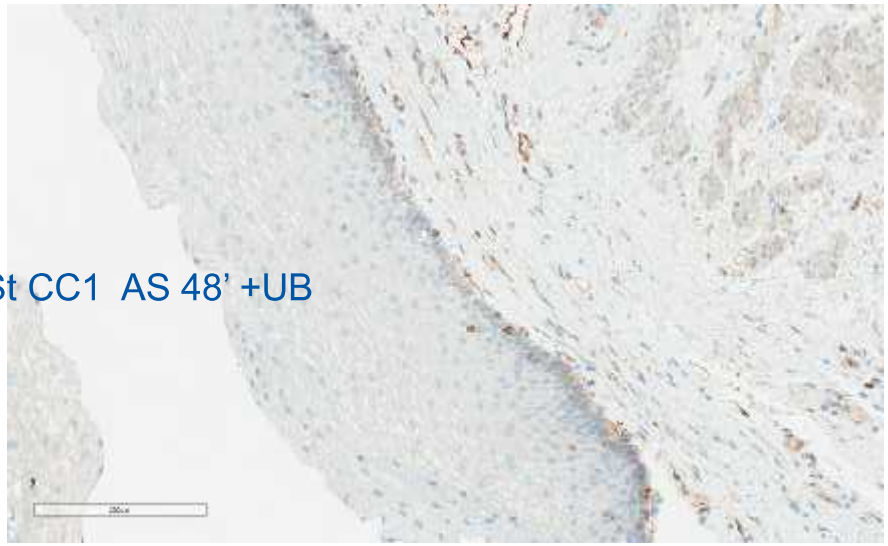

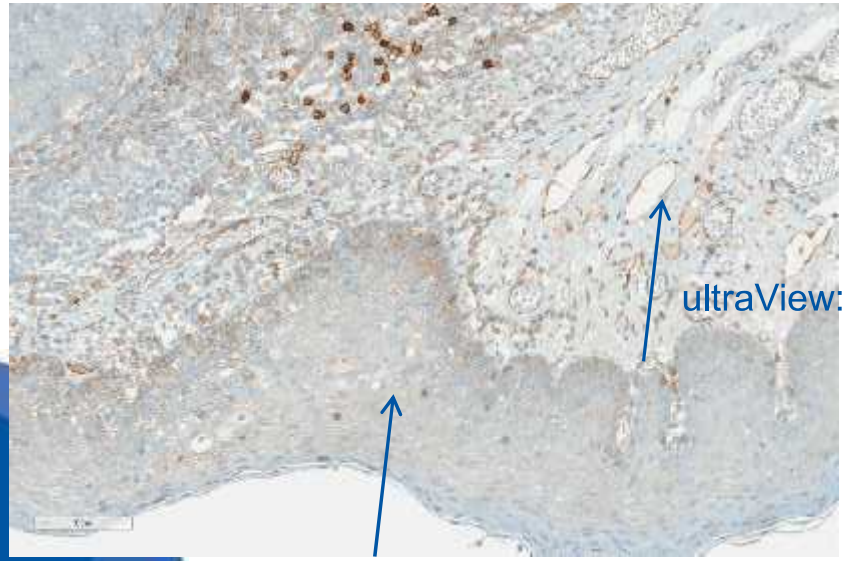

ultraView: St CC1 AS 32’+amp



tonsil

slokdarm

Top in Zorg.

Resultaatbespreking CD99

Scoreformulier panel-beoordeling 06/11/2014

CD99 (tonsil-oesophagus-lever-pNET-granulosacel tumor)								
	Referentiecoupe			Eigen controlecoupe			Eindbeoordeling	Opmerkingen panel
	S	A	M	S	A	M	(optimaal / goed / borderline / onvoldoende)	
Labo 004	1	1	3				Onvoldoende	tonsil/slokdarm zeer zwak, granulosaTu te zwak, veel achtergrond
Labo 005	3	2	3	3	2	3	Goed	eigen ctrl OK ; tonsil/slokdarm OK, achtergrond
Labo 011	2	2	3	2	2	3	Borderline	eigen ctrl veel achtergrond (beenmerg? artefact) ; tonsil/slokdarm zwak ; tumor OK ; te veel achtergrond
Labo 017	1	3	3				Onvoldoende	tonsil vals neg, slokdarm zeer zwak, lever sinusoïden veel te zwak; tumor te zwak
Labo 019	2	3	3	2	3	3	Borderline	tonsil/slokdarm (epitheel) en lever (sinusoïden) zwak , tumor OK maar mag sterker --> moet sterker
Labo 024	1	1	3				Onvoldoende	alles zeer zwak ; achtergrond
Labo 027	2	1	3	2	1	3	Borderline	tonsil/slokdarm (epitheel) en lever (sinusoïden) zwak , tumor OK maar mag sterker ; achtergrond
Labo 028	3	2	3	3	3	3	Goed	eigen ctrl: nier OK ; tonsil/slokdarm mag sterker , lever sinusoïden OK ; tumor OK
Labo 030	1	1	3				Onvoldoende	vals negatief ; overweeg andere clone (cf NQC run 28 2010)
Labo 034	3	2	3				Goed	tonsil/slokdarm en tumor OK ; achtergrond

Resultaatbespreking CD99

- Algemeen

n=10				***NQC 2010***	
	n	*%*	*suff*	*%*	*suff*
optimaal	**0**	***0%***	***30%***	***8%***	***34%***
goed	**3**	***30%***		***26%***	
Borderline	3	*30%*		***19%***	
Onvoldoende	4	*40%*		***47%***	

Resultaatbespreking CD99

- Opgesplitst per clone/producent of format

n=10	*DAKO* 12E7	*% suff*	*VENTANA* O13	% suff	*Thermo HO36*	*% suff*
	n=7		n=2		n=1	
optimaal	**0**	***0 %***	**0**	***40%***	**0**	**-**
goed	**2**	***28%***	**1**	***60%***	**0**	**-**
borderline	**2**	***28%***	1	-	**0**	**-**
onvoldoende	**3**	***43%***	0	-	**1**	**-**
Totaal suff	***28%***		***50%***		**-**	
NQC 2010	*55%**		*30%*		*0%*	

* RTU format. Conc. format 36% suff.

Resultaatbespreking CD99

- Invloed voorbehandeling:
  - Lage pH (n=1): borderline result (cf NQC)
  - Tijdsduur: langere HIER niet beter
- AS format:
  - RTU (Ventana: n=2):
    - enkel suff. indien optiView (StCC1, AS 32' + ultrablock)
    - Langer protocol (incl. amp) geeft geen sterkere aankleuring
    - Ventana stainer (n=4): 3 verschillende antistoffen
      → goed - borderline - onvoldoende
  - RTU (DAKO: n=7):
    - zelfde protocol geeft sterk wisselend resultaat: goed → onvoldoende ?
  - Conc.:
    - Clone HO36 → 1:50 AS 36': onvoldoende (vals negatief)

Resultaatbespreking CD99

Besluit:

- Suff. 30 % (~NQC)
- Clone HO36:
  - Vals negatief: cf NQC: 20/20 poor → clone wijzigen
- Clone O13:
  - Enkel suff. met optiView mits lang protocol
  - NQC: conc. (n=10) slechts 30% suff. waarvan 6 onvoldoende
- Clone 12E7:
  - pH6 niet goed
  - RTU 20' pH9 50' geeft meestal goed resultaat
  - NQC: RTU 55% suff. <> conc 36% suff.
- Nieuwe clone EPR3097Y
  - Rabbit monoclonaal
  - 100% pass rate in laatste NQC (n=6)
  - NQC: enkel conc. (Epitomics, Cell Marque,…)

Resultaatbespreking CD99

Besluit:

- Aanbevolen controle:
  - Tonsil/slokdarm:
    - basaal squameus epitheel minstens matig
    - geen cytoplasmatische aankleuring in intermediaire/oppervlakkige cellen
  - Geen sterke expressor gebruiken (sarcoom, PNET,…) ; cave datasheets producenten !

Protocol Ep-CAM/ESA

- n=12
- Gebruikte clone: Ber-EP4
  - RTU:
    - DAKO: n=3 ; incubatietijd 20’
    - CellMarque/Ventana: n=7 ; incubatietijd: 28’- 48’- 60’ (+amp)
  - Conc.
    - n=2 (DAKO)
      - Leica stainer 1:25 met 15’ inc. tijd
      - Leica stainer 1:200 met 15’ inc. Tijd

Protocol Ep-CAM/ESA

- Voorbehandeling:
  - Enzymatische epitope retrieval: n=2
    - Ventana stainer: Protease 1 4’
  - HIER:
    - Leica stainer:
      - lage pH ~6 ; n=1 (30’)
      - lage pH ~9 ; n=1 (10’)
    - DAKO stainer:
      - lage pH buffer: n=2 (50’-60’)
      - onbekend: n=1 (50’)
    - VENTANA stainer: hoge pH buffer
      - CC1 buffer: short (n=1)
      - CC1 buffer: mild (n=4) → standaard protocol (AS 16’)

Antistof Ep-CAM/ESA

- Scoringscriteria: membranaire, cytoplasmatische aankleuring
  - appendix:
    - columnair epitheel sterk positief
    - lymfocyten negatief (uitz. macrofagen in lamina propria)
  - nier normaal:
    - epitheel collecting tubuli matig/sterk positief
    - proximale tubuli minstens zwak basolateraal
    - Bowman kapsel epitheel matig/sterk positief
  - longCa, pancreasCa, carcinoid colon: neoplastische cellen matig/sterk positief
  - cave nierCa positief? (pos. 6 en 7)

Antistof Ep-CAM/ESA:

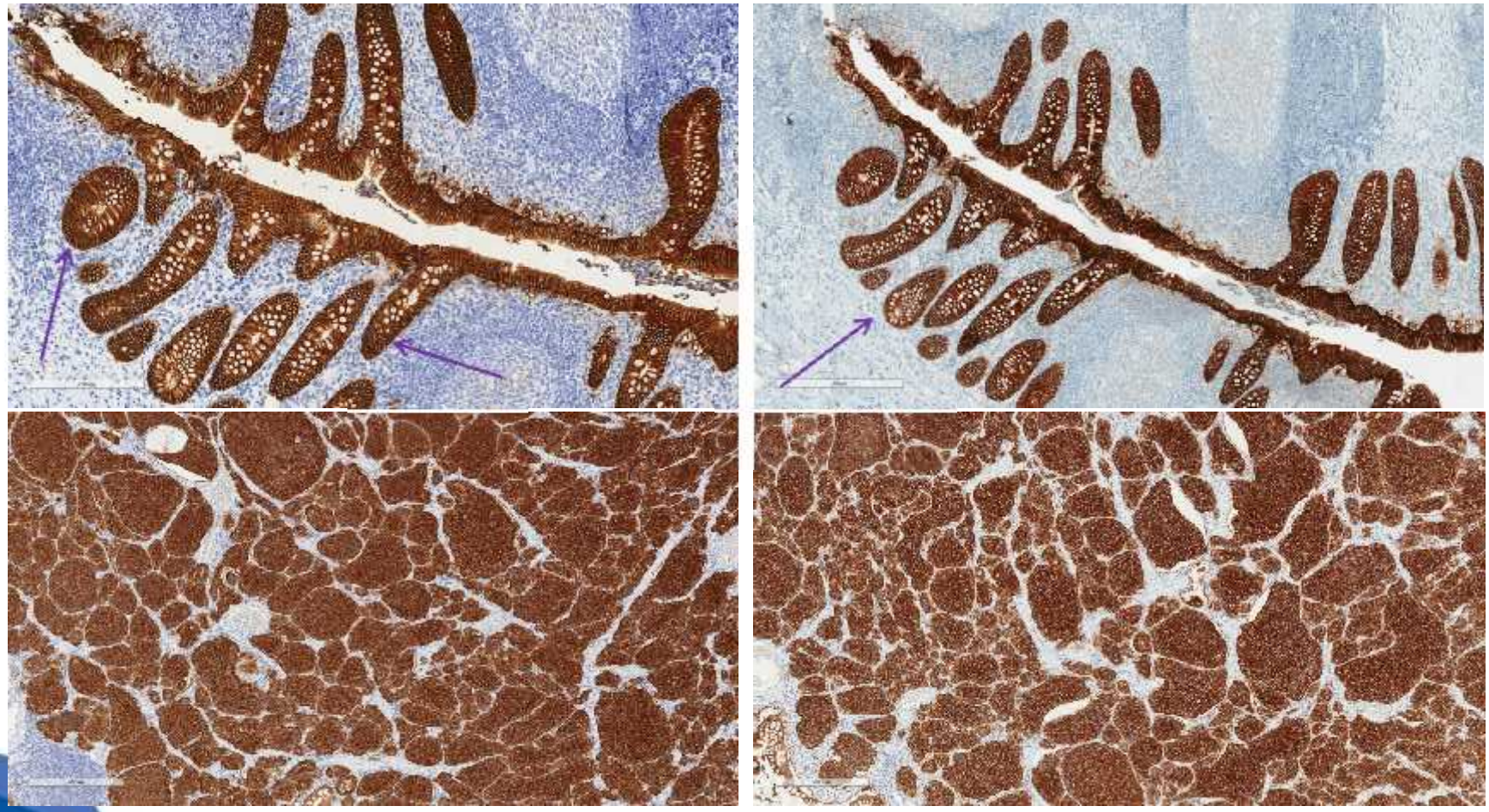

Sterke expressor: appendix en carcinoïd

Optimaal

Antistof Ep-CAM/ESA: nier

Goed

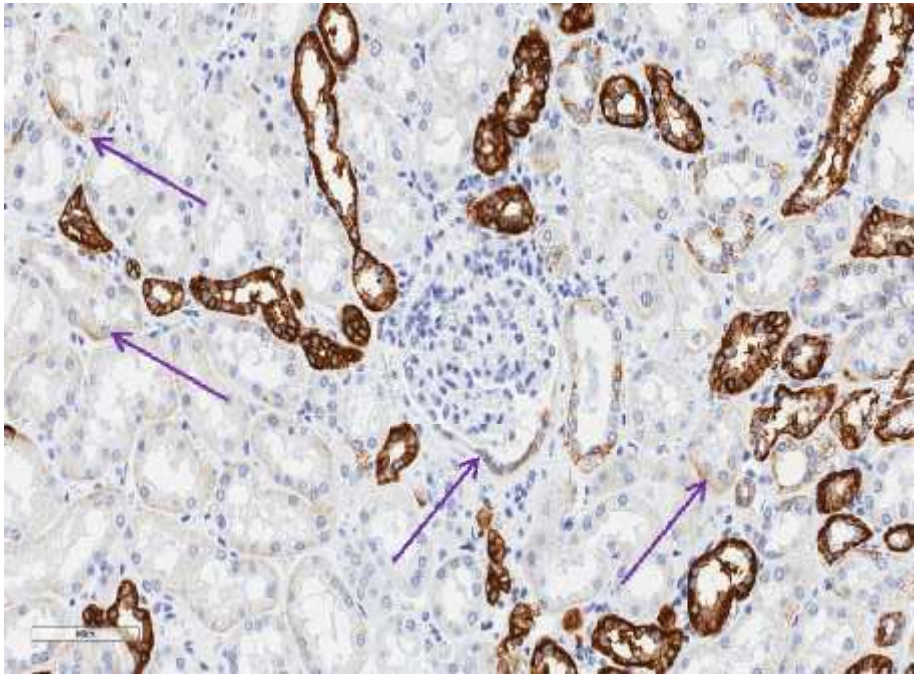

Borderline

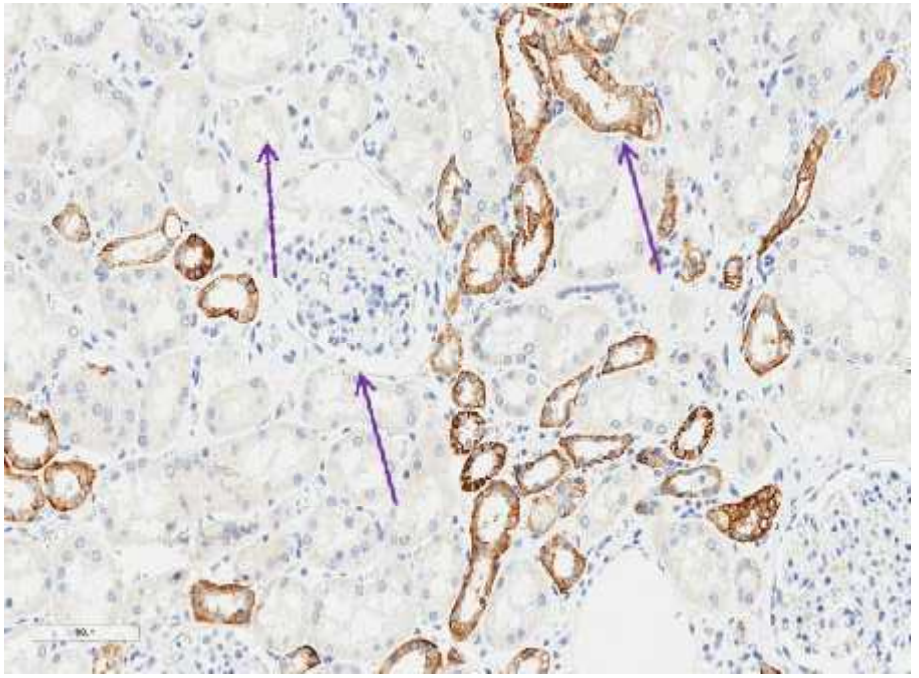

Lage expressor

Antistof Ep-CAM/ESA:

Goed

Onvoldoende

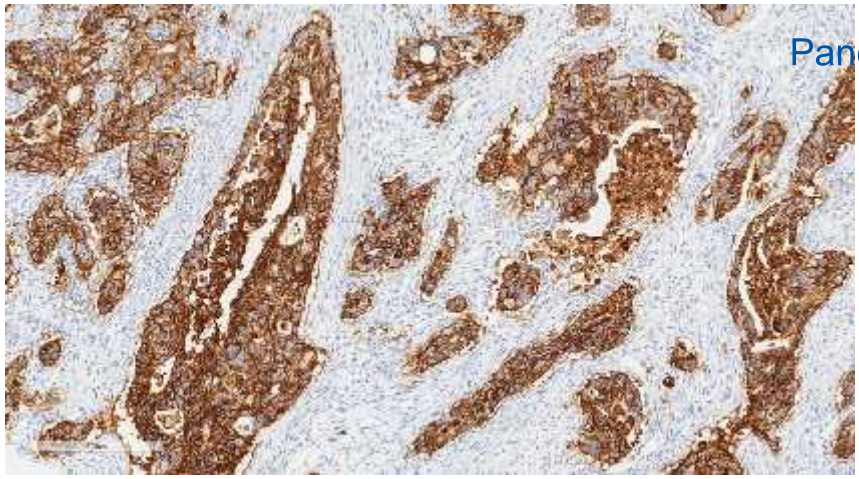

Pancreas Ca

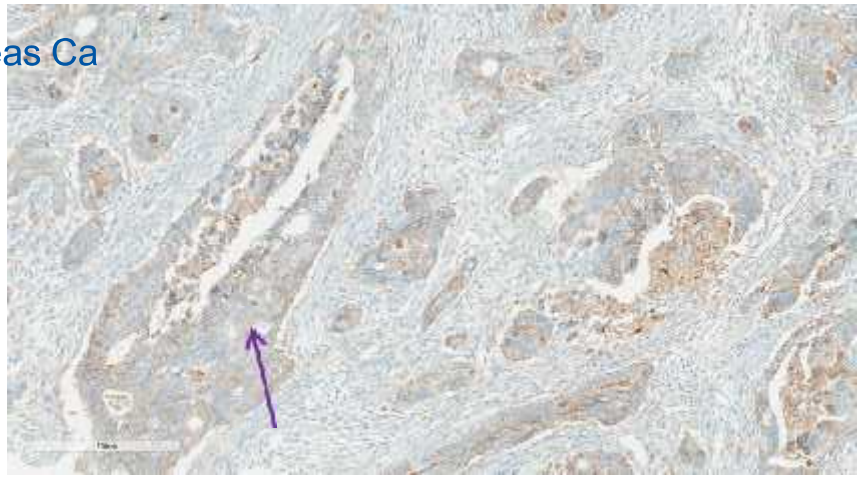

Long Ca

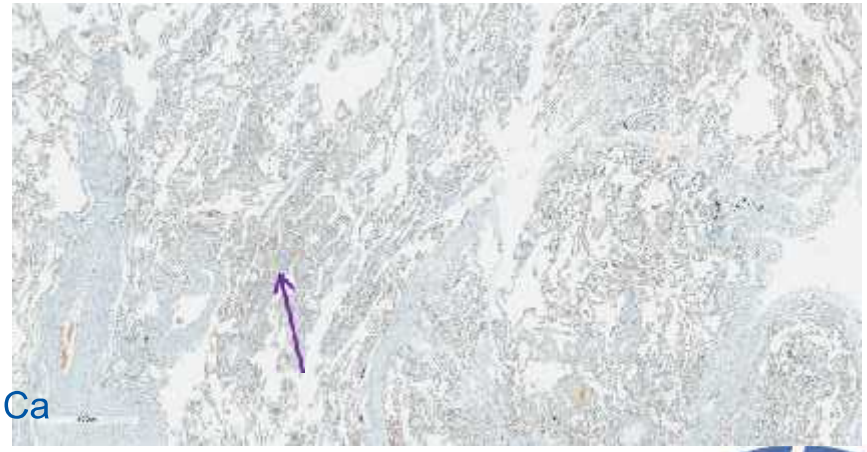

Antistof Ep-CAM/ESA: nier

Optimaal

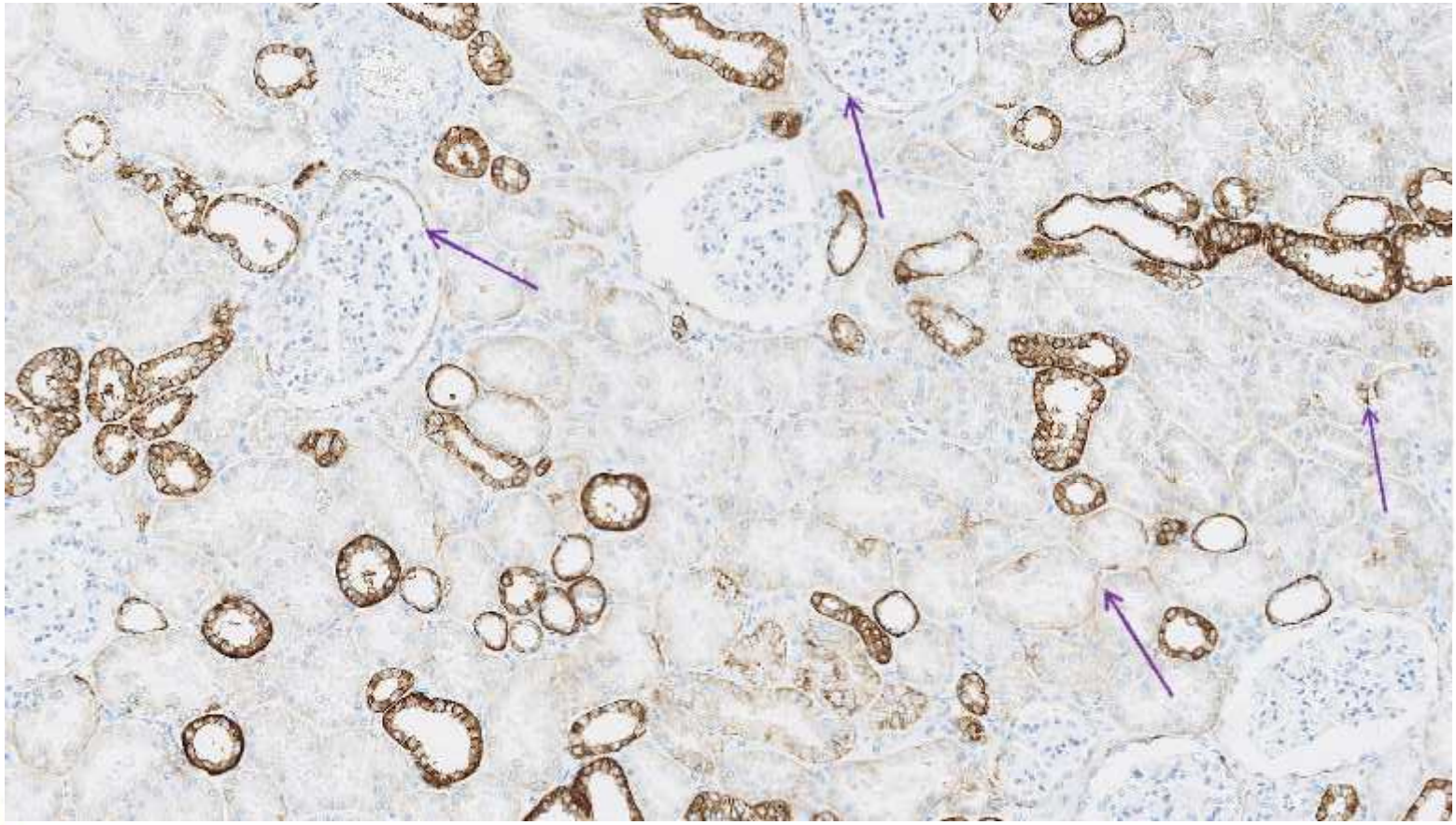

Lage expressor (bron: S. Nielsen, NQC)

Resultaatbespreking Ep-CAM/ESA

Scoreformulier panel-beoordeling 06/11/2014

Ep-CAM (appendix-nier normaal- carcinoïd- AdCa colon/pancreas - Nier Ca)

	Referentiecoupe			Eigen controlecoupe			Eindbeoordeling	Opmerkingen panel
	S	A	M	S	A	M	(optimaal / goed / borderline / onvoldoende)	
Labo 002	1	2	3	3	3	3	Onvoldoende	appendix OK, nier prox. tubuli en Bowman vals neg, tu te zwak
Labo 003	2	3	3				Borderline	appendix OK, nier prox. tubuli en Bowman zwak , tumor OK
Labo 008	2	3	3				Onvoldoende	appendix OK, nier prox. tubuli en Bowman zeer zwak , tumor zwak
Labo 011	2	3	3	3	3	3	Borderline	appendix OK, nier prox. tubuli en Bowman zeer zwak , tumor OK
Labo 013	2	3	3				Borderline	appendix OK, nier prox. tubuli en Bowman zeer zwak , tumor OK
Labo 014	2	2	3	2	2	3	Borderline	appendix OK, nier prox. tubuli en Bowman te zwak/vals neg. , tu OK; achtergrond
Labo 017	2	2	3				Borderline	appendix Ok, nier prox. tubuli en Bowman zeer zwak , tumor OK ; achtergrond nier
Labo 019	2	2	3	3	3	3	Borderline	eigen ctrl OK; appendix OK, nier prox. tubuli en Bowman zeer zwak , tumor OK
Labo 027	2	3	3	3	3	3	Borderline	eigen ctrl OK; appendix OK, nier prox. tubuli en Bowman zeer zwak , tumor OK
Labo 028	2	2	3	2	2	3	Borderline	eigen ctrl achtergrond ; appendix OK, nier prox. tubuli en Bowman zeer zwak , tumor zwak
Labo 029	2	3	3	3	3	3	Borderline	eigen ctrl OK; appendix OK, nier prox. tubuli en Bowman zeer zwak , tumor OK
Labo 034	2	3	3				Borderline	appendix OK, nier prox. tubuli en Bowman zwak , tumor OK

Resultaatbespreking Ep-CAM/ESA

- Algemeen
  - n=12
  - Suff. 0%

n=12				***NQC 2011***	
	n	*%*	*suff*	*%*	*suff*
optimaal	**0**	***0 %***	***0%***	***13%***	***45 %***
goed	**0**	***0 %***		***32%***	
Borderline	11	*92 %*		*31%*	
Onvoldoende	1	*8 %*		*24%*	

Resultaatbespreking Ep-CAM/ESA

- Opgesplitst per clone

n=12	***DAKO* RTU**	***% suff***	***VENTANA RTU***	***% suff***
	n=5		n=8	
optimaal	**0**	***0%***	**0**	***0%***
goed	**0**	***0%***	**0**	***0%***
borderline	5	*100%*	7	*88%*
onvoldoende	0	*0%*	1	12%
Totaal suff	***0%***		***0%***	
NQC 2011	*93%**		*13%***	

* waarvan slechts 7% optimaal

** 87% niet goed waarvan 50% onvoldoende

Resultaatbespreking Ep-CAM/ESA

Besluit:

- Suff. 0 %
- Sterke expressor (appendix epitheel): OK alle deelnemers
- Sensitiviteit te laag
  - te zwakke aankleuring Ca, nier normaal
  - meerderheid labs kleurt Ca voldoende, maar zwakke expressor onvoldoende → optimaliseren
- Ventana stainer:
  - probleem opgemerkt?
  - veel verschillende protocols: geen invloed op resultaat
  - Protease pretreat= iView detectie
  - optiView: ook borderline
- DAKO stainer
  - resultaten correleren niet met NQC? Dako datasheet: pH6: wordt gevolgd
  - Dako antistof op Leica stainer: grote variatie in verdunning, wisselende pH → carcinomen zwak bij lage pH

Resultaatbespreking Ep-CAM/ESA

Besluit:

- Aanbevolen controle (NQC): normale nier
  - epitheel collecting tubuli matig/sterk positief
  - epitheel proximale tubuli minstens zwak basolateraal
  - Epitheel Bowman kapsel matig/sterk

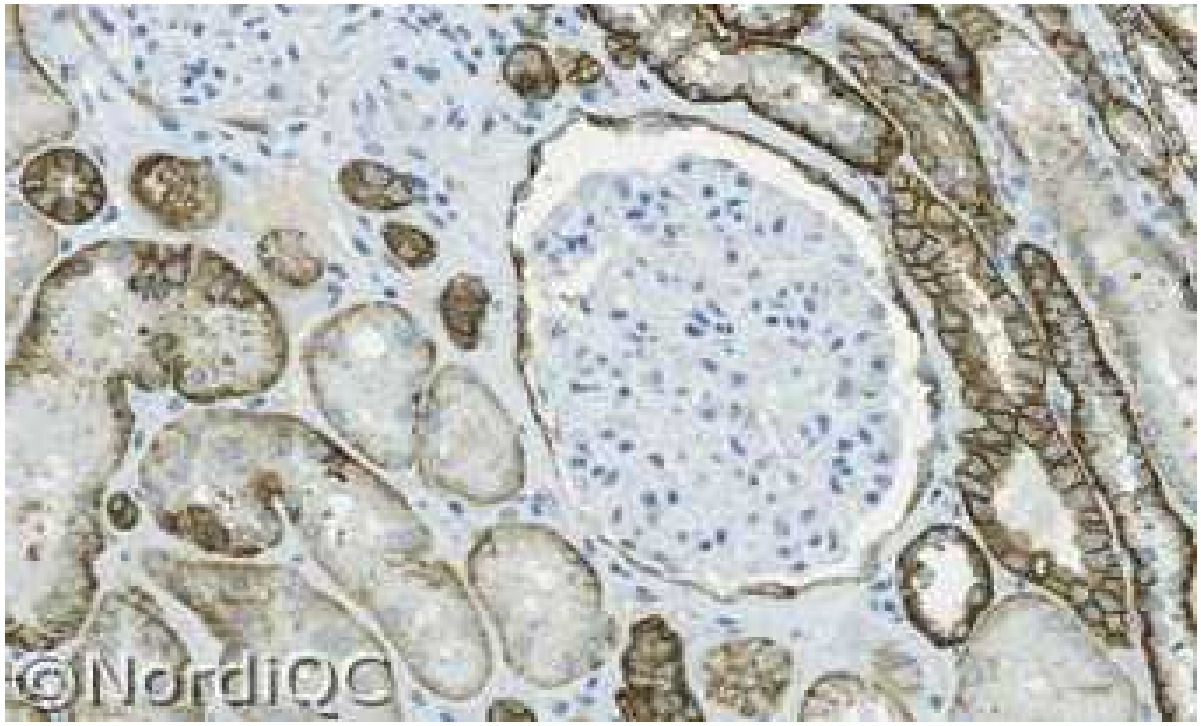

Resultaatbespreking Ep-CAM/ESA

Opmerkingen NQC

- RTU duidelijk beter dan conc.: 93% suff <> 40%
- Enzymatische pretreat: minder sensitief protocol
  - geen optimale kleuring, wel 28% 'goed'.
  - HIER: 58% suff.
- Vergelijking stainer platform:
  - HIER Dako platform 85% suff. <> Ventana platform: 0% suff.
  - reden: buffer (Dako pH6 <> Ventana pH 9). Cave pH6 Ventana?
- Clone MOC31 (Dako, Leica, Ventana, Biocare, …) scoort beter dan Ber-EP4 (Ventana: n=2: borderline)
- Clone VU-1D9 (oa. Neomarkers, Epitomics, …)
  - geeft ook suff. Resultaat (75%), incl. Ventana platform met hoge pH
  - epitope retrieval: HIER pH 6 en pH9, enzymatisch = optimaal
  - sterkere basolaterale aankleuring epith. proximale tubuli nier

Protocol CD79a

- n=18
- Gebruikte clones:
  - DAKO JCB117:
    - n=7
    - RTU: 6 deelnemers
    - Conc. (n=1) 1:100 ; incubatietijd 15’ Leica stainer
  - VENTANA SP18
    - n=9
    - Incubatietijd: 16’ (OV) – 32’ (+amp.)
  - Thermo SP18
  - Leica 11E3

Protocol CD79a

- n=18
- Gebruikte clones:
  - DAKO
  - VENTANA
  - Thermo SP18
    - n=1
    - Conc.: verdunning 1:200
    - Incubatietijd: 28’
  - Leica 11E3
    - n=1, Leica stainer
    - RTU
    - Incubatietijd: 15’

Protocol CD79a

- Voorbehandeling:
  - HIER:
    - DAKO:
      - Hoge pH buffer: n=6 (45'-50'-60')
    - Leica:
      - Lage pH buffer: n=1 (30')
    - VENTANA:
      - CC1 buffer: mild (n=2): 30'
      - CC1 buffer: standard (n=6): 60'-64' → standaard protocol (AS16')
      - CC1 buffer: extended (n=1): 90'
      - Niet gespecifieerd: n=1

Resultaatbespreking CD79a

- Scoringscriteria: membranair en cytoplasmatisch
  - Tonsil/appendix:
    - Membranair: mantelzone B-cellen sterk positief ; kiemcentrum B-cellen minstens matig positief
    - Cytoplasmatisch: plasmacellen, geactiveerde kiemcentrum B-cellen sterk positief
  - CLL: neoplastische cellen matig/sterk positief
  - Plasmocytoom: neoplastische cellen minstens zwak tot matig positief
  - Folliculair lymfoom: sterk positief
  - Andere cellen: geen aankleuring

Cave: punch 4 plasmablastisch lymfoom

Antistof CD79: tonsil

Optimaal

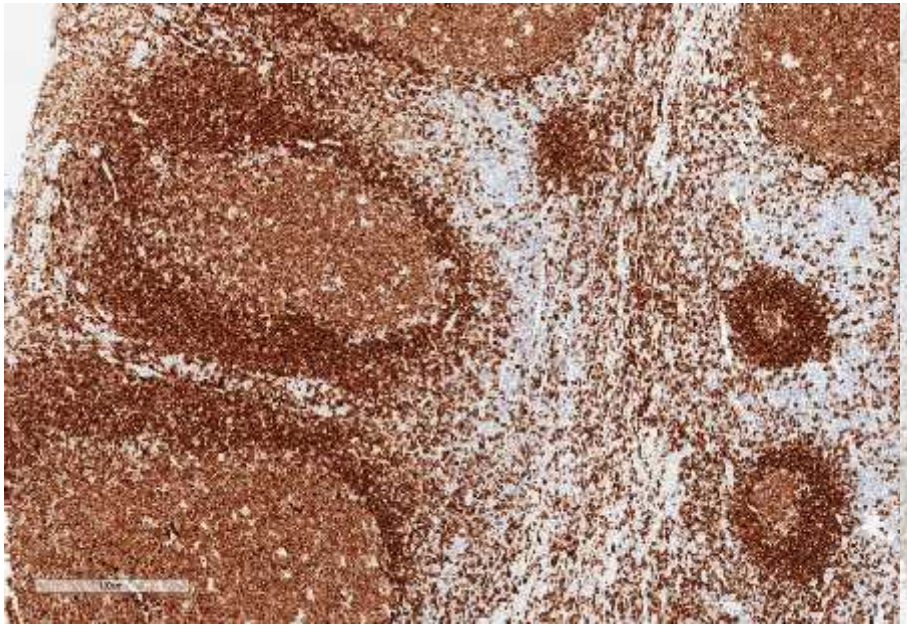

Onvoldoende

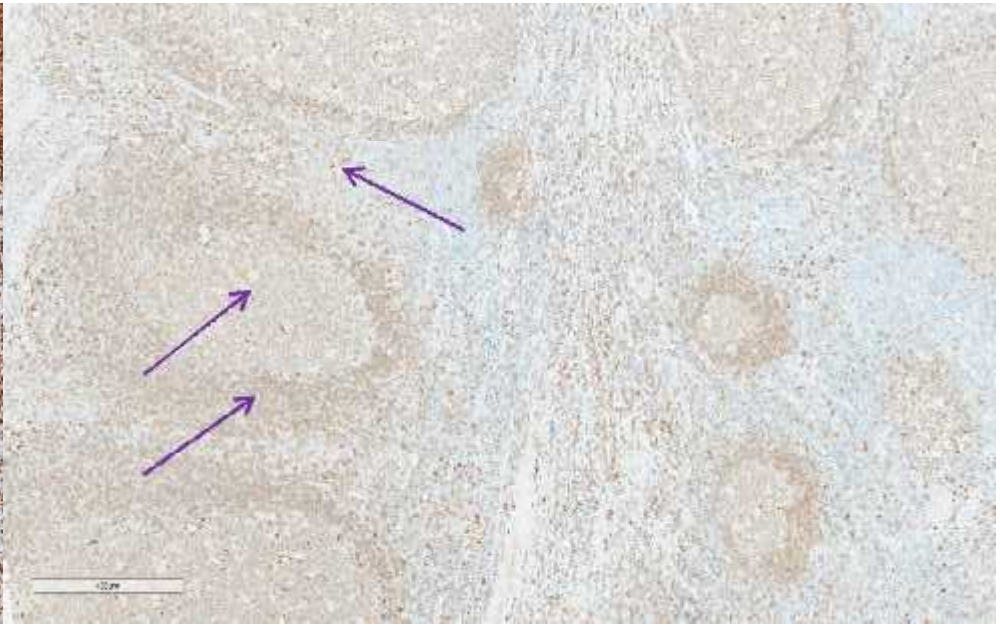

Sterke expressor

Antistof CD79: folliculair lymfoom

Optimaal

Onvoldoende

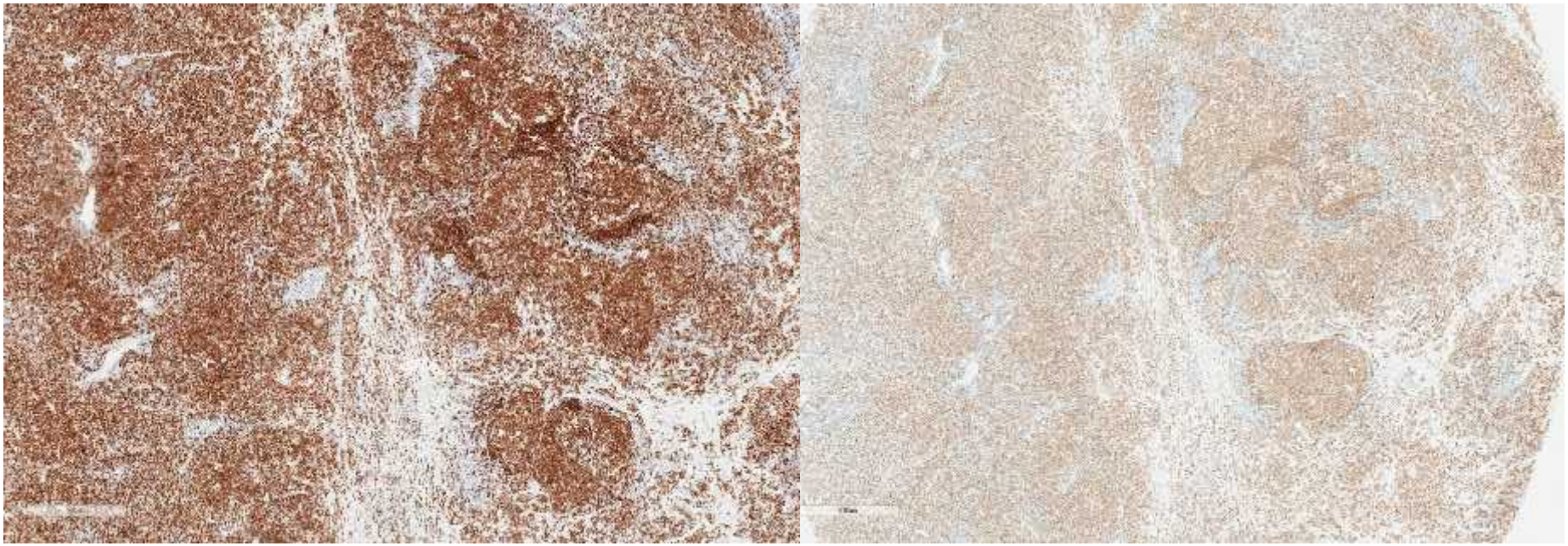

Sterke expressor

Antistof CD79a: plasmacytoom

Optimaal

Onvoldoende

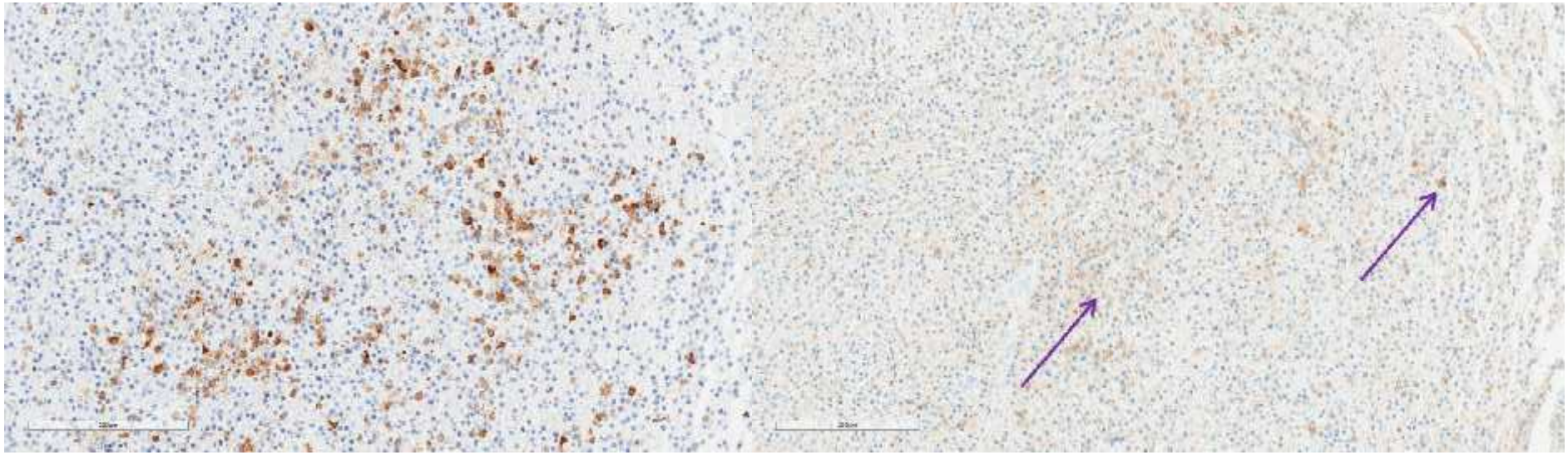

Zwakke expressor

Antistof CD79a

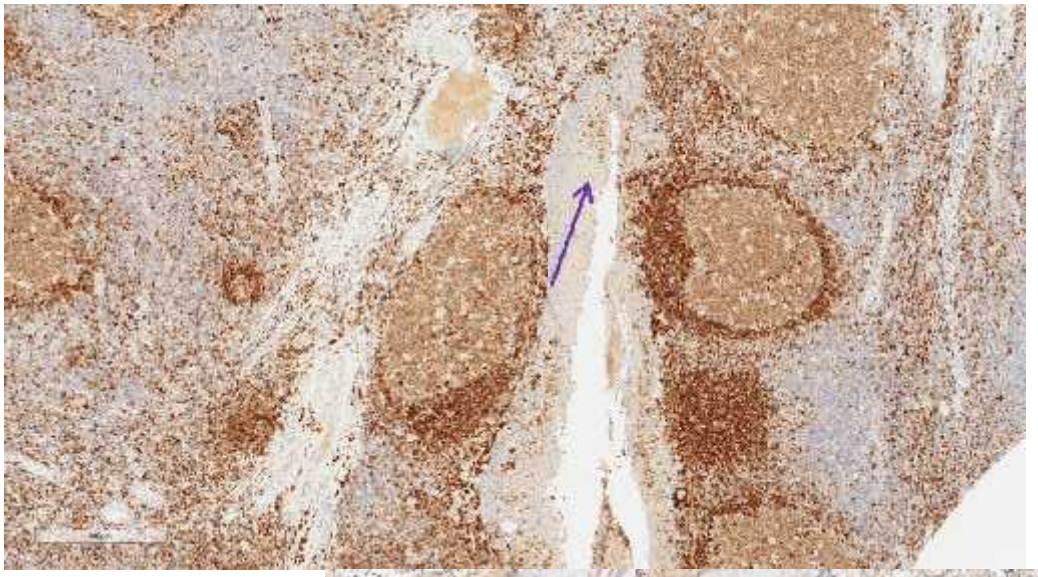

Leica clone 11E3

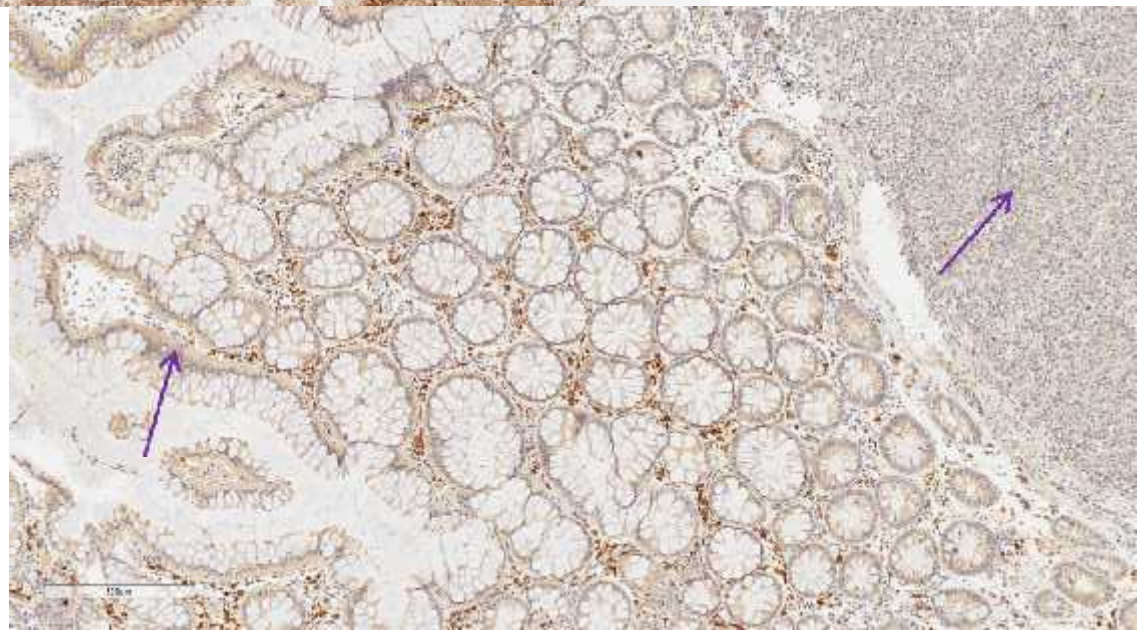

Antistof CD79a

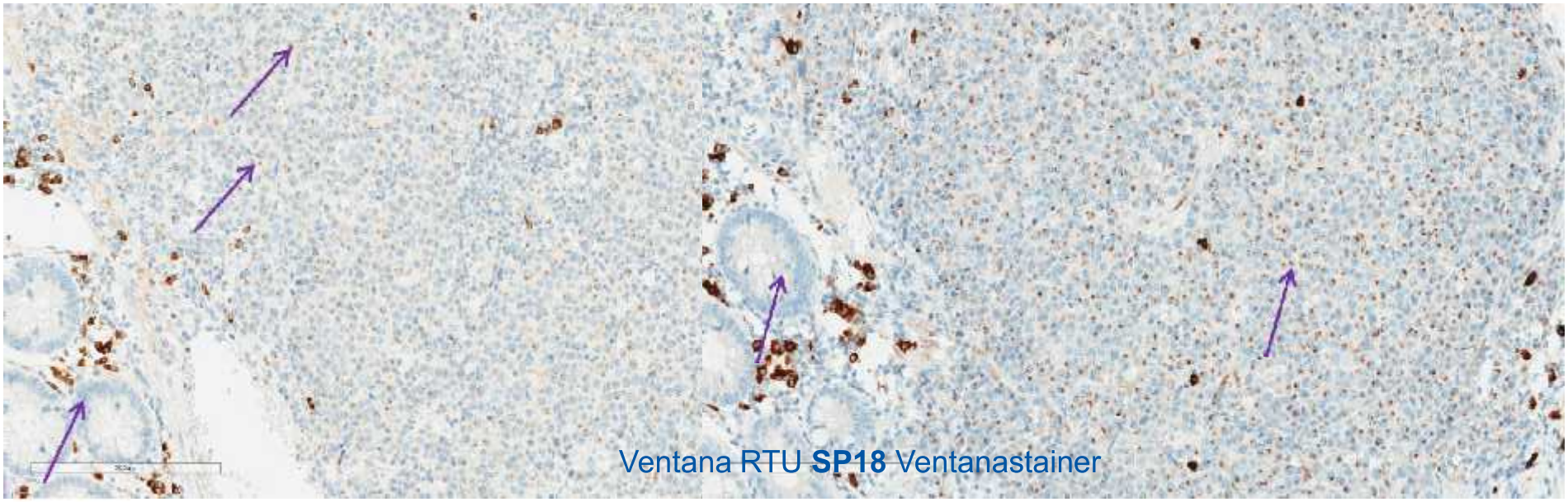

ultraView

optiView



Antistof CD79a

tonsil

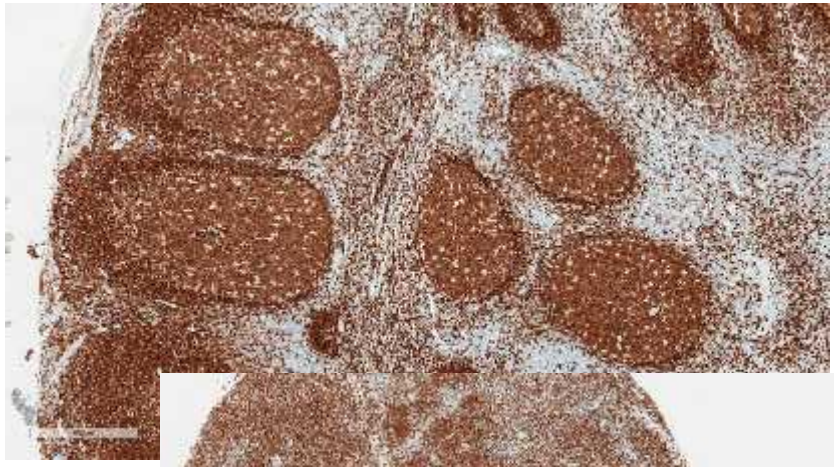

folliculair lymfoom

60’ CC1, antibody RTU 16’ DAB 20’ (UView)

plasmocytoom

64’ CC1, antibody RTU 16’ (OView)

olv Top in Zorg.

Resultaatbespreking CD79

Scoreformulier panel-beoordeling 06/11/2014

CD79 (appendix-tonsil-plasmocytoom-CLL-folliculair lymfoom)

	Referentiecoupe			Eigen controlecoupe			Eindbeoordeling	
	S	A	M	S	A	M	(optimaal / goed / borderline / onvoldoende)	
Labo 002	3	3	3	3	3	3	Optimaal	eigen ctrl OK; appendix/tonsil, CLL en foll. lymfoom OK ; plasmocytoom (3) matig ; plasmocytoom (4) plasmacellen OK
Labo 004	3	3	3				Goed	eigen ctrl OK; appendix/tonsil, CLL en foll.lymfoom OK ; plasmocytoom (3) zwak ; plasmocytoom (4) plasmacellen OK
Labo 006	3	3	3				Optimaal	eigen ctrl OK; appendix/tonsil, CLL en foll.lymfoom OK ; plasmocytoom (3) matig ; plasmocytoom (4) plasmacellen OK
Labo 008	2	2	3				Borderline	intensiteit appendix/tonsil en CLL OK ; achtergrond (tonsil) ; plasmacellen plasmocytoom (3) (4) zeer zwak ; epitheel vals pos in appendix/tonsil/plasmacytoom (4) -->moet sterker
Labo 009	3	2	3				Goed	appendix/tonsil en CLL OK ; plasmocytoom(3) matig, plasmacytoom (4) dot like patroon --> intensiteit mag sterker
Labo 011	3	3	3	3	3	3	Goed	appendix/tonsil en CLL OK ; plasmocytoom(3) matig, plasmacytoom (4) dot like patroon --> intensiteit mag sterker
Labo 012	3	3	3				Optimaal	eigen ctrl OK ; appendix/tonsil en CLL OK ; plasmocytoom(3) matig, plasmacytoom (4) dot like patroon
Labo 014	3	3	3	3	3	3	Optimaal	eigen ctrl OK; appendix/tonsil, CLL en foll. lymfoom OK ; plasmocytoom (3) matig ; plasmocytoom (4) plasmacellen OK
Labo 017	3	3	3				Goed	appendix/tonsil OK, CLL deel niet gekleurd (tech.?), plasmocytoom (3) focaal en zwak, plasmocytoom (4) plasmacellen OK --> moet sterker
Labo 019	3	3	3	3	3	3	Goed	appendix/tonsil en CLL OK ; plasmocytoom(3) matig, plasmacytoom (4) dot like --> intensiteit mag sterker
Labo 024	3	3	3				Borderline	eigen ctrl? ; appendix/tonsil en foll.lymfoom OK, CLL te zwak, plasmocytoom (3) vals neg. , plasmocytoom (4) plasmacellen follikel zwak
Labo 027	3	3	3	3	3	3	Optimaal	eigen ctrl OK; appendix/tonsil, CLL en foll. lymfoom OK ; plasmocytoom (3) zwak; plasmocytoom (4) plasmacellen OK
Labo 028	3	3	3	3	3	3	Optimaal	eigen ctrl OK ; appendix/tonsil, CLL en foll.lymfoom OK, plasmocytoom (3) OK, plasmacytoom (4): dot like patroon met epitheel zeer licht aspecifiek (te sterk?)
Labo 029	3	3	3				Goed	eigen ctrl mantelzone zwak; appendix/tonsil, CLL en foll.lymfoom OK, plasmocytoom(3) OK, plasmacytoom (4) dot like (deels geen tegenkleuring)
Labo 030	3	3	3				Optimaal	appendix/tonsil, CLL en foll. lymfoom OK ; plasmocytoom (3) matig ; plasmocytoom (4): plasmacellen OK , dot like patroon
Labo 031	2	2	3	huid? Plasmacellen			Borderline	appendix/tonsil mantelzone veel te zwak, CLL en foll. lymfoom zwak, plasmocytoom (3) en (4): plasmacellen zwak --> moet sterker
Labo 032	3	2	3				Goed	eigen ctrl OK; appendix/tonsil, CLL en foll. lymfoom OK ; plasmocytoom (3) matig ; plasmocytoom (4): plasmacellen OK , dot like patroon ; lichte achtergrond, mag sterker
Labo 034	3	3	3	3	3	3	Optimaal	eigen ctrl OK; appendix/tonsil, CLL en foll. lymfoom OK ; plasmocytoom (3) matig ; plasmocytoom (4) plasmacellen OK

olv Top in Zorg.

Resultaatbespreking CD79a

- Algemeen
  - n=18

n=18				***NQC 2010***	
	n	*%*	*suff*	*%*	*suff*
optimaal	**9**	***50 %***		***45 %***	
goed	**6**	***33 %***	***83 %***	***30 %***	***75%***
borderline	2	*11 %*		*17 %*	
onvoldoende	1	*6 %*		*8 %*	

Resultaatbespreking CD79a

- Opgesplitst per clone producent

n=17	*DAKO JCB117*	*% suff*	*Leica 11E3*	*% suff*	*Ventana SP18*	*% suff*	*Thermo SP18*	*% suff*
	n=7		n=1		n=9		n=1	
optimaal	**4**	***57%***	**0**	**-**	**4**	**44,5%**	**1**	**-**
goed	**2**	***29%***	**0**	**-**	**4**	***44,5%***	**0**	**-**
borderline	1	*14%*	1	-	0	*0%*	0	-
onvoldoende	0	*0%*	0	-	1	*11%*	0	-
Totaal suff	***86%****		**-**		***89%***		-	
NQC 2010	*100%*		*Geen data*		*Geen data* *(vroeger JCB117 33% suff.)*		*91%*	

*1 deelnemer JCB117 conc. : optimaal

Resultaatbespreking CD79a

Besluit:

- Invloed format AS
  - RTU: geen verschillen tussen producenten
    - Ventana SP18: voldoende lange incubatietijd nodig voor opt. resultaat
    - DAKO JCB117: 20’ incubatietijd geeft meestal suff. resultaat
  - Conc. AS (n=2:DAKO/Neomarkers): OK
- Invloed HIER:
  - Beide pH: suff. resultaten
  - Langere HIER: geen effect op resultaat

Resultaatbespreking CD79a

Besluit:

- 83 % suff., beduidend hoger NQC 2010
- Sterke expressor (plasmacellen, mantelzone B-cellen, CLL): meestal OK
- Lagere expressor (plasmacytoom): te zwak of vals negatief
- DAKO clone JCB117
  - Goed: intensiteit mag sterker
  - Borderline: 'standaard' DAKO protocol: CLL en plasmacellen zwak ???
- Ventana clone SP18
  - Goed: iets zwakkere aankleuring
  - Borderline: tonsil en CLL: mantelzone, plasmacellen zwak.
- Leica 11E3 (RTU)
  - Borderline: plasmacellen te zwak, vals positieve epitheel aankleuring → te korte HIER?
  - NQC: borderline/poor: kiemcentrum kleurt zwak, plasmacytoom bijna negatief

Resultaatbespreking CD79a

Besluit:

- Aanbevolen controle: tonsil, appendix
  - Kiemcentrum B-cellen minstens zwak tot matig positief
  - Geen kleuring in gladde spiercellen

Resultaatbespreking besluit

SUFFICIENT		2014		NQC	
CD68		83 %		82 %	*2011*
CD99		30 %		34 %	*2010*
Ep-CAM		0 %		45 %	*2011*
CD79		83 %		75 %	*2010*

Couperondzending vervolg

- Planning 2015
  - Rondzending coupes 2/2015
  - Beoordeling panel 3/2015
  - Presentatie resultaten 6/2015
  - AS:
    - CD3
    - CD20
    - CD45
    - CK20

VENTANA
Roche

Dako

A.MENARINI
diagnostics

KLINIPATH

Thermo
SCIENTIFIC

Sanbio

sysmex

Leica
BIOSYSTEMS

MLS

Fresco
Consult

olv
Top in Zorg.