Validatie van immuunhistochemische testen GZA ziekenhuizen

Couperondzending te OLV Ziekenhuis Aalst

Dr. Marloes Luijks

1 december 2014

GZA Ziekenhuizen
GasthuisZusters Antwerpen
Sint-Augustinus - Sint-Vincentius - Sint-Jozef

Overzicht presentatie

- Validatie immuunhistochemisch toestel
- Kwaliteitscontrole en -criteria
- Gebruik van controleblokken
- Praktische validatie van immuunhistochemische kleuring
- Geaccrediteerde IHC
- Vragen

GZA
Ziekenhuizen
GasthuisZusters Antwerpen
Sint-Augustinus - Sint-Vincentius - Sint-Jozef

Overzicht presentatie

- Validatie immuunhistochemisch toestel
- Kwaliteitscontrole en - criteria
- Gebruik van controleblokken
- Praktische validatie van immuunhistochemische kleuring
- Geaccrediteerde IHC
- Vragen

GZA
Ziekenhuizen
GasthuisZusters Antwerpen
Sint-Augustinus - Sint-Vincentius - Sint-Jozef

Validatie immuunhistochemisch toestel

- Leica Bond-III
  - Installatievalidatie door firma
  - Uitvoeringsvalidatie (functioneren met monster)
  - Operationele validatie (functioneren zonder monster: nvt)

GZA
Ziekenhuizen
GasthuisZusters Antwerpen
Sint-Augustinus - Sint-Vincentius - Sint-Jozef

Validatie immuunhistochemisch toestel

- Installatievalidatie door firma:
  - Controleren van volumina van bedruppeling van weefselsneden
  - Controleren van temperatuur op alle posities
  - Controleren van de positie (X-Y) van de naald bij bewegen
- Uitvoeringsvalidatie:
  - Controle van afwezigheid van significante intra-run variabiliteit (herhaalbaarheid) van IHC-kleuring op verschillende posities in het toestel
  - Controle van het vermogen van Bond-III om met voldoende specificiteit en sensitiviteit de expressie van enkele antigenen aan te tonen

GZA
Ziekenhuizen
GasthuisZusters Antwerpen
Sint-Augustinus - Sint-Vincentius - Sint-Jozef

Protocol Bond III

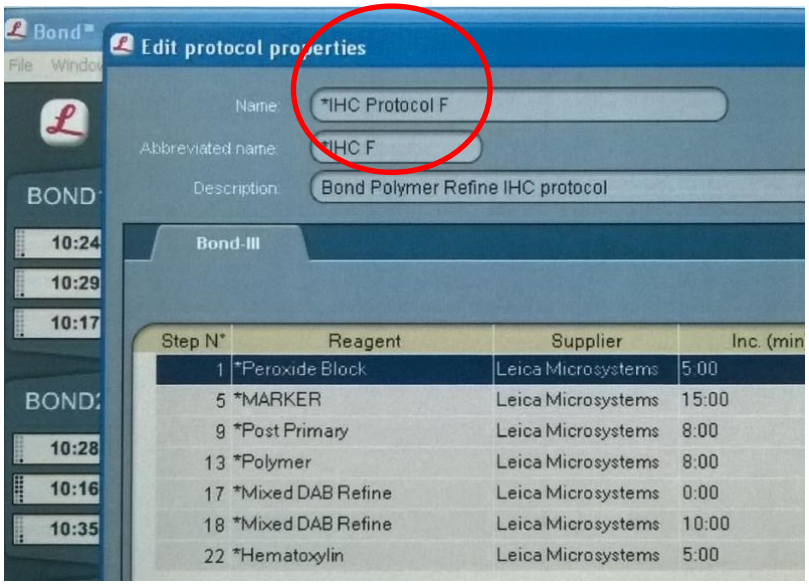

- Deparaffineren van paraffinecoupes
- Eventuele voorbehandeling van de weefsels (met citraat, EDTA of enzym)
- Opdruppelen, incuberen en afspoelen van AL en dectectiereagentia op de te kleuren glaasjes

GZA
Ziekenhuizen
GasthuisZusters Antwerpen
Sint-Augustinus - Sint-Vincentius - Sint-Jozef

Overzicht presentatie

- Validatie immuunhistochemisch toestel
- Kwaliteitscontrole en - criteria
- Gebruik van controleblokken
- Praktische validatie van immuunhistochemische kleuring
- Geaccrediteerde IHC
- Vragen

GZA
Ziekenhuizen
GasthuisZusters Antwerpen
Sint-Augustinus - Sint-Vincentius - Sint-Jozef

Kwaliteitscontrole en -criteria

- Vrijgave bijsluiters bij ontvangst reagentia
- Vrijgave lotnummers antilichamen en kritische reagentia door PA bij eerste gebruik
- Eerstelijnscontrole door gebruik van controleblokken
- Deelname aan tweedelijns- en derdelijnscontroles (couperondzending, CAP, NordiQC)

GZA
Ziekenhuizen
GasthuisZusters Antwerpen
Sint-Augustinus - Sint-Vincentius - Sint-Jozef

Kwaliteitscontrole en -criteria

- Vergelijking resultaat ER, PR, HER2 op tru-cut biopsie versus resectiestuk
- Gestructureerde confrontatie van resultaten ER, PR, HER2 met resultaten van centrale laboratoria in kader van klinische studies

GZA
Ziekenhuizen
GasthuisZusters Antwerpen
Sint-Augustinus - Sint-Vincentius - Sint-Jozef

Overzicht presentatie

- Validatie immuunhistochemisch toestel
- Kwaliteitscontrole en -criteria
- Gebruik van controleblokken
- Praktische oppuntstelling van immuunhistochemische kleuring
- Geaccrediteerde IHC
- Vragen

GZA
Ziekenhuizen
GasthuisZusters Antwerpen
Sint-Augustinus - Sint-Vincentius - Sint-Jozef

Controleblokken

Antilichaam	Code TB	Testmateriaal?	Beoordeling testblok	Kwaliteit antilichaam
CD 31 (clone JC70A, 1/100 20' CITRAAT), DAKO M0823	TB L	Lever	Sterke aankleuring in sinusoïdale endotheelcellen. Negatief in de hepatocyten	OK volgens NordiQC
CD 34 (clone QBEnd/10, 1/100 30' EDTA), LEICA 36686	TB L	Lever	Sterke overwegend membranaire aankleuring in endotheelcellen rondom de portavelden. Negatief in hepatocyten	OK volgens NordiQC
CD 4 (clone 4B12, RTU(FLEX), 30' EDTA), DAKO IR649 (andere AL niet goed bevonden)	TB T	Tonsil	Sterke membranaire aankleuring in T-cellen en zwakke expressie in macrofagen in de kiemcentra	OK volgens NordiQC
CD 43 (clone DF-T1, 1/400, zonder voorbehandeling), DAKO M 0786	TB T	Tonsil	Interfolliculaire T-cellen en verspreide cellen in B-follikels	Geen info bij NordiQC
CD 45 (clones PD7/26 + 2B11, 1/20 30' CITRAAT), DAKO N 1514	TB T	Tonsil	In alle lymfocyten	OK volgens NordiQC
CD 5 (clone 4C7, 1/300 30' EDTA), LEICA 35987	TB T	Tonsil	Sterke aankleuring in T-cellen. Zwakke-matige aankleuring in verspreide B-cellen in mantelzone. Geen expressie in B-cellen in kiemcentra.	OK volgens NordiQC
CD 56 (clone 1B6, 1/50 30' CITRAAT), LEICA 34659	TB A	Appendix	Zenuwen zijn sterk positief	OK volgens NordiQC
CD 68 (clone KP1, 1/2000 30' CITRAAT), LEICA 24870	TB T	Tonsil	Cytoplasmatische aankleuring in interfolliculaire macrofagen	OK volgens NordiQC
CD 79a (clone JCB117, 1/100 30' CITRAAT), DAKO M 7050	TB T	Tonsil	Matig tot sterke aankleuring in B-cellen in kiemcentra	OK volgens NordiQC
CD 8 (clone CA8144B, 1/100 30' EDTA), LEICA 35065	TB T	Tonsil	Interfolliculaire T-cellen	OK volgens NordiQC
CDX2 (clone DAK-CDX2)	TB A	Appendix	Sterke nucleaire aankleuring van de epitheelcellen	OK volgens NordiQC

GZA
Ziekenhuizen
GasthuisZusters Antwerpen
Sint-Augustinus - Sint-Vincentius - Sint-Jozef

Controleblokken

GZA
Ziekenhuizen
GasthuisZusters Antwerpen
Sint-Augustinus - Sint-Vincentius - Sint-Jozef

Overzicht presentatie

- Validatie immuunhistochemisch toestel
- Kwaliteitscontrole en -criteria
- Gebruik van controleblokken
- Praktische oppuntstelling van immuunhistochemische kleuring
- Geaccrediteerde IHC
- Vragen

GZA
Ziekenhuizen
GasthuisZusters Antwerpen
Sint-Augustinus - Sint-Vincentius - Sint-Jozef

Motivatie oppuntstelling van AL

- Op vraag van PA
- Op vraag van kliniek
- Op wetenschappelijke basis
- Leveringsproblemen met huidig AL
- Verandering van kloon vanuit de firma
- Overschakeling van RTU naar onverdunde antilichamen

GZA
Ziekenhuizen
GasthuisZusters Antwerpen
Sint-Augustinus - Sint-Vincentius - Sint-Jozef

Praktische oppuntstelling van IHC

- Welke kloon? → Raadpleging NordiQC

GZA
Ziekenhuizen
GasthuisZusters Antwerpen
Sint-Augustinus - Sint-Vincentius - Sint-Jozef

NordiQC

Home ■ Participation ■ Modules/tests ■ Assessments ■ Epitopes ■ Protocols ■ Techniques ■ Links

Assessments

Alphabetic list of accomplished assessments. Click on a test in the left column to see the results.
Forthcoming assessments, see **Modules/tests**. Also see **Assessment method** and **Accompany letters**

Test (epitope)	Run no. latest only	Month/year for latest run	Number submitted	Percentage **optimal** or **good**
Anaplastic lymphoma kinase (ALK)	39	12/13	146	49
Alpha-methylacyl-CoA racemase (AMACR/PIN)	26	07/09	106	90
Alpha-smooth muscle actin (ASMA)	27	12/09	124	64
bcl-2 protein (bcl-2)	28	04/10	155	82
bcl-6 protein (bcl-6)	28	04/10	132	48
BSAP	**41**	06/14	150	84
Calretinin (CR)	33	12/11	173	76
Cancer antigen 125 (CA125)	29	07/10	112	82
Carcinoembryonic antigen (CEA)	37	04/13	190	59
CD3	37	04/13	219	92
CD4	29	07/10	129	63
CD5	34	04/12	187	79
CD8	14	06/05	63	92
CD10	39	12/13	230	91
CD14	11	06/04	7	100
CD15	25	01/09	121	76
CD19	35	07/12	20	60
CD20	35	07/12	167	95
CD23	34	04/12	181	73
CD30	31	04/11	172	77
CD31	38	07/13	213	62
CD34	30	12/10	169	86
CD45	37	04/13	205	82

GZA
Ziekenhuizen
GasthuisZusters Antwerpen
Sint-Augustinus - Sint-Vincentius - Sint-Jozef

Praktische oppuntstelling van IHC

- Aankoop kloon
- Levering antilichaam
- Opstarten van validatie van kleurprotocol op basis van gegevens bij NordiQC en bijsluiter antilichaam
- Keuze voorbehandeling op basis van NordiQC
- Verdunningsreeks
- Testmateriaal: zoeken achter zowel positief, zwak positief en negatief materiaal + criteria opzoeken van kleurpatroon
- Testkleuringen opstarten

GZA
Ziekenhuizen
GasthuisZusters Antwerpen
Sint-Augustinus - Sint-Vincentius - Sint-Jozef

Praktische oppuntstelling van IHC

Novocastra™ Liquid Mouse Monoclona Cytokeratin 20

Product Code: NCL-L-CK

Leica Biosystems Newcastle Ltd
Balliol Business Park West
Benton Lane
Newcastle Upon Tyne NE12 8EW
United Kingdom
✆ +44 191 215 4242

Instructions for Use
Please read before using this product.

Mode d'emploi
Á lire avant d'utiliser ce produit.

Clone
Ks20.8

Immunogen
Cytoskeletal preparation isolated from microdissected villi of human duodenal mucosa.

Specificity
Human cytokeratin 20 intermediate filament protein.

Reagent Composition
NCL-L-CK20 is apurified IgG fraction presented in phosphate-buffered saline (pH 7.6) with 1% bovine serum albumin carrier protein containing sodium azide as a preservative.

Ig Class
IgG2a, kappa

Total Protein Concentration Total Protein
Refer to vial label for lot specific total protein concentration.

Antibody Concentration
Greater than or equal to 18 mg/L as determined by ELISA. Refer to vial label for lot specific Ig concentration.

Recommendations On Use
Immunohistochemistry on paraffin sections.
Heat Induced Epitope Retrieval (HIER): Please follow the instructions for use in Novocastra Epitope Retrieval Solution pH 6.
Suggested dilution: 1:50 for 30 minutes at 25 °C. This is provided as a guide and users should determine their own optimal working dilutions.
Visualization: Please follow the instructions for use in the Novolink™ Polymer Detection Systems. For further product information or support, contact your local distributor or regional office of Leica Biosystems, or alternatively, visit the Leica Biosystems Web site, www.LeicaBiosystems.com
The performance of this antibody should be validated when utilized with other manual staining systems or automated platforms.

GZA Ziekenhuizen GasthuisZusters Antwerpen
Sint-Augustinus - Sint-Vincentius - Sint-Jozef

Praktische oppuntstelling van IHC

Conclusion

The mAb clone **Ks20.8** and the pAb **E16444** are both recommendable Abs for CK20. For both Abs, HIER is preferred to obtain an optimal staining.

The RTU systems from Dako and Ventana, based on the mAb clone Ks20.8 and the rmAb clone **SP33** respectively, gave a pass rate of 100 % with optimal protocol settings, thus being superior to the in-house validated assays.

Gastric corpus mucosa is recommended as positive control: The majority of the foveolar cells must show an at least weak to moderate cytoplasmic staining reaction. Alternatively appendix can be used: Virtually all the luminal epithelial cells must show a strong cytoplasmic staining reaction, while the majority of the crypt epithelial cells an at least weak cytoplasmic staining reaction.

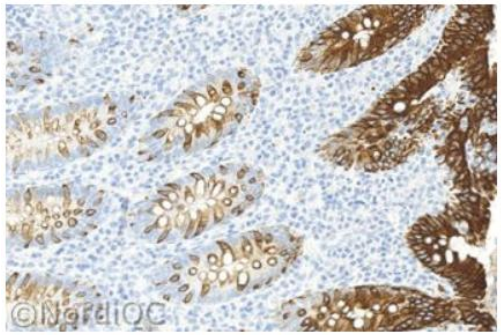

Fig. 1a. Optimal staining for CK20 of the appendix using the mAb clone Ks20.8 optimally calibrated and with HIER.
The luminal epithelial cells show a strong cytoplasmic staining reaction, while the majority of the epithelial cells of the crypts show a weak to moderate cytoplasmic staining reaction.
Compare with Figs. 2a - 4a – same protocol.

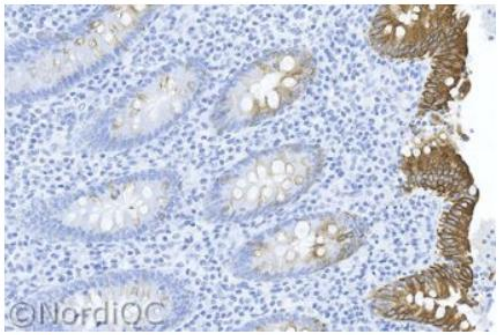

Fig. 1b. Insufficient staining for CK20 of the appendix using the mAb clone Ks20.8 too diluted – same field as in Fig. 1a.
The luminal epithelial cells show a moderate to strong cytoplasmic staining reaction, while the epithelial cells of the crypts show a reduced intensity and proportion of positive cells compared to the result in Fig. 1a.
Also compare with Figs. 2b - 4b – same protocol.

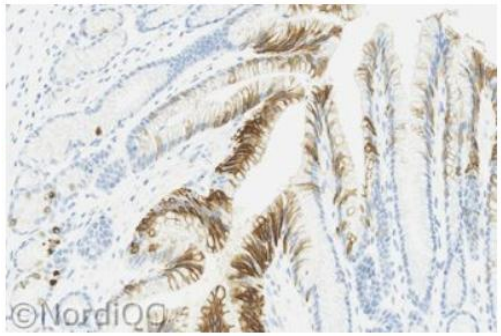

Fig. 2a. Optimal staining for CK20 of the gastric mucosa using the same protocol as in Fig. 1a.
The majority of the foveolar epithelial cells show a distinct

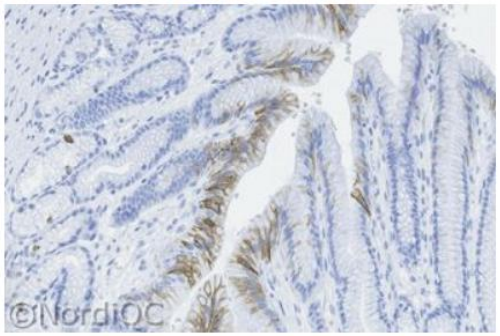

Fig. 2b. Insufficient staining for CK20 of the gastric mucosa using the same protocol as in Fig. 1b - same field as in Fig. 2a.
Only scattered foveolar epithelial cells show a weak and diffuse

GZA
Ziekenhuizen
GasthuisZusters Antwerpen
Sint-Augustinus - Sint-Vincentius - Sint-Jozef

Praktische oppuntstelling van IHC

NordiQC

Home ■ Participation ■ Assessments ■ Epitopes ■ Protocols ■ Techniques ■ Links

Recommended CK20 protocols ■ Recommended CK20 control tissue

Assessment Run 35 2012

Cytokeratin 20 (CK20)

The slide to be stained for **CK20** comprised:

1. Colon adenocarcinoma, 2. Merkel cell carcinoma, 3. Colon adenocarcinoma, 4. Appendix 5. Gastric corpus, and 6. Urothelial carcinoma.

All tissues were fixed in 10% neutral buffered formalin.

Criteria for assessing a CK20 staining as optimal included:

- A strong, distinct cytoplasmic staining reaction of all the surface epithelial cells of the appendix and at least a weak to moderate staining reaction in most crypt cells.
- An at least moderate, distinct cytoplasmic staining reaction of the majority of the foveolar epithelial cells of the stomach.
- A moderate to strong, distinct cytoplasmic staining reaction in virtually all the neoplastic cells of the colon adenocarcinoma no. 3 and focally in the colon adenocarcinoma no. 1.
- A moderate to strong, distinct dot-like intracytoplasmic staining reaction in virtually all the neoplastic cells of the Merkel cell carcinoma.
- An at least weak to moderate, distinct cytoplasmic staining reaction in the majority of the neoplastic cells of the urothelial carcinoma.

196 laboratories participated in this assessment. One lab submitted an inappropriate antibody (Ab), namely CK-LMW. Out of the remaining 195 labs 85 % achieved a sufficient mark. In table 1 the Abs used and marks are summarized.

Table 1. Abs and assessment marks for CK20, run 35

Concentrated Abs	N	Vendor	Optimal	Good	Borderl.	Poor	Suff.[1]	Suff. OPS[2]
mAb clone **Ks20.8**	92 10 2 2 2 1 1 1 1 1	Dako Leica/Novocastra Cell Marque Eurodiagnostics Thermo/NeoMarkers Biocare DBS Europroxima Master Diagnostica Progen	56	42	12	3	87 %	91 %
mAb clone **PW31**	1	Leica/Novocastra	0	0	1	0	-	-
rmAb clone **EP23**	1	Epitomics	0	1	0	0	-	-
pAb **E16444**	7	Spring Bioscience	4	3	0	0	100 %	100 %

GZA Ziekenhuizen GasthuisZusters Antwerpen Sint-Augustinus - Sint-Vincentius - Sint-Jozef

Praktische oppuntstelling van IHC

- Voorbehandeling
- Duur van voorbehandeling
- Verdunningsreeks
- Testmateriaal (appendix, maag, coloncarcinoom)

GZA
Ziekenhuizen
GasthuisZusters Antwerpen
Sint-Augustinus - Sint-Vincentius - Sint-Jozef

GZA
Ziekenhuizen
GasthuisZusters Antwerpen
Sint-Augustinus - Sint-Vincentius - Sint-Jozef

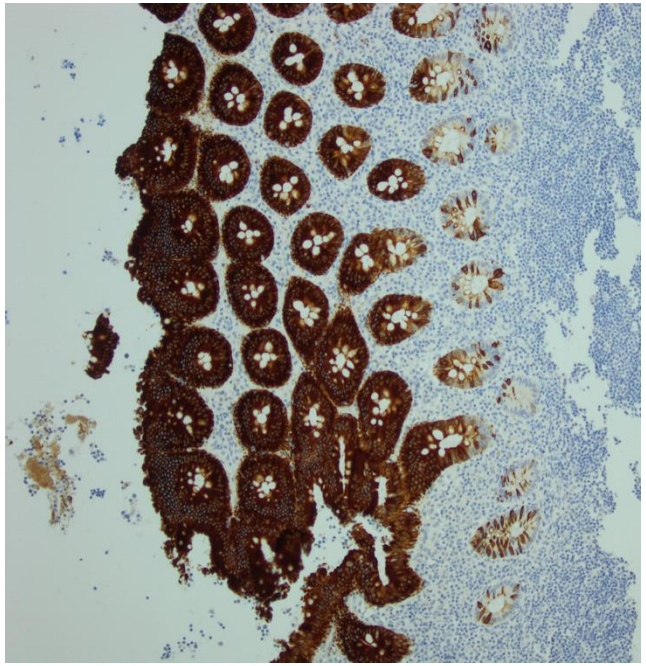

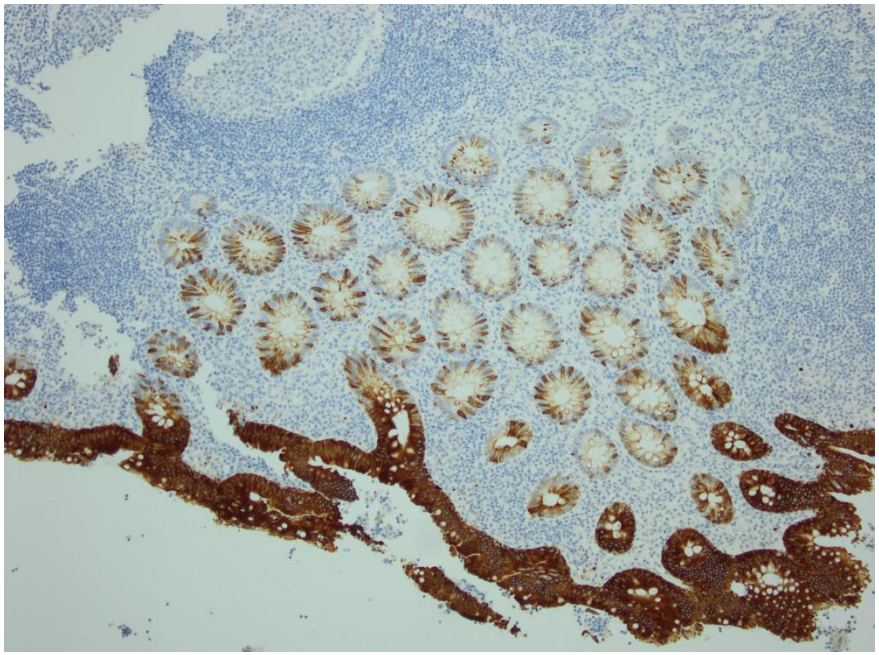

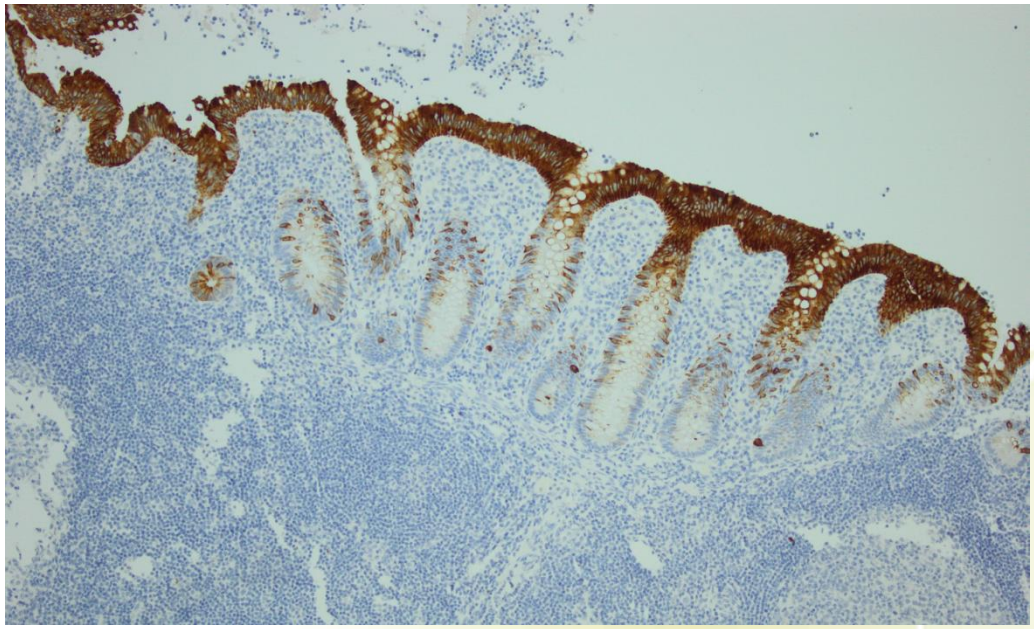

GZA
Ziekenhuizen
GasthuisZusters Antwerpen
Sint-Augustinus - Sint-Vincentius - Sint-Jozef

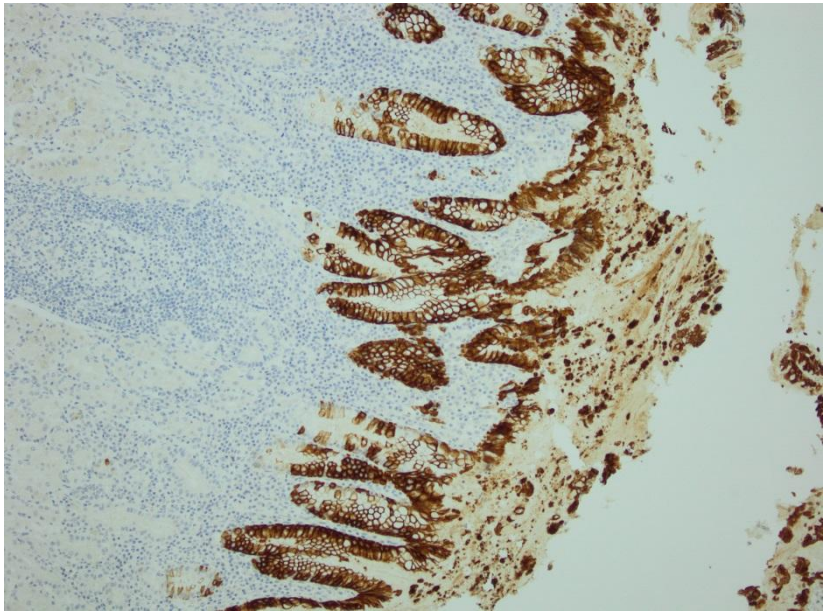

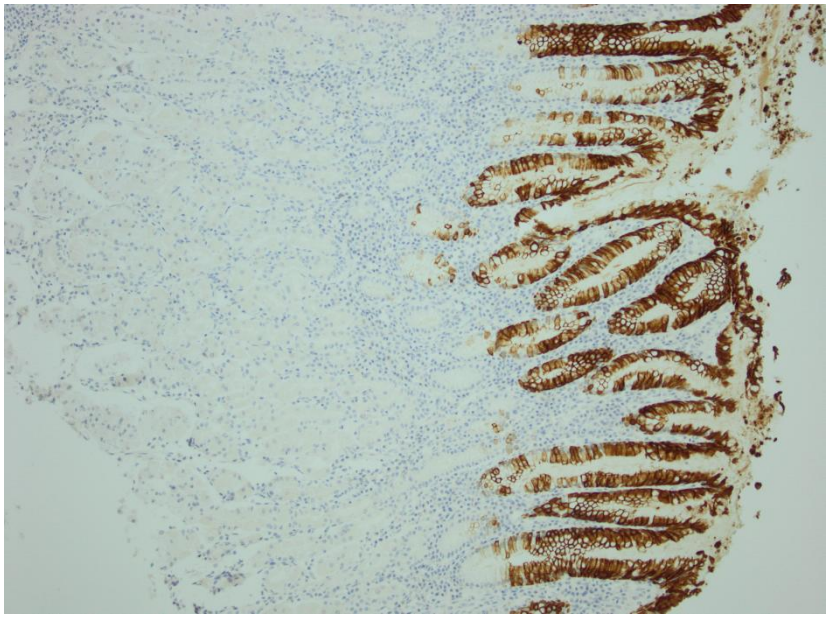

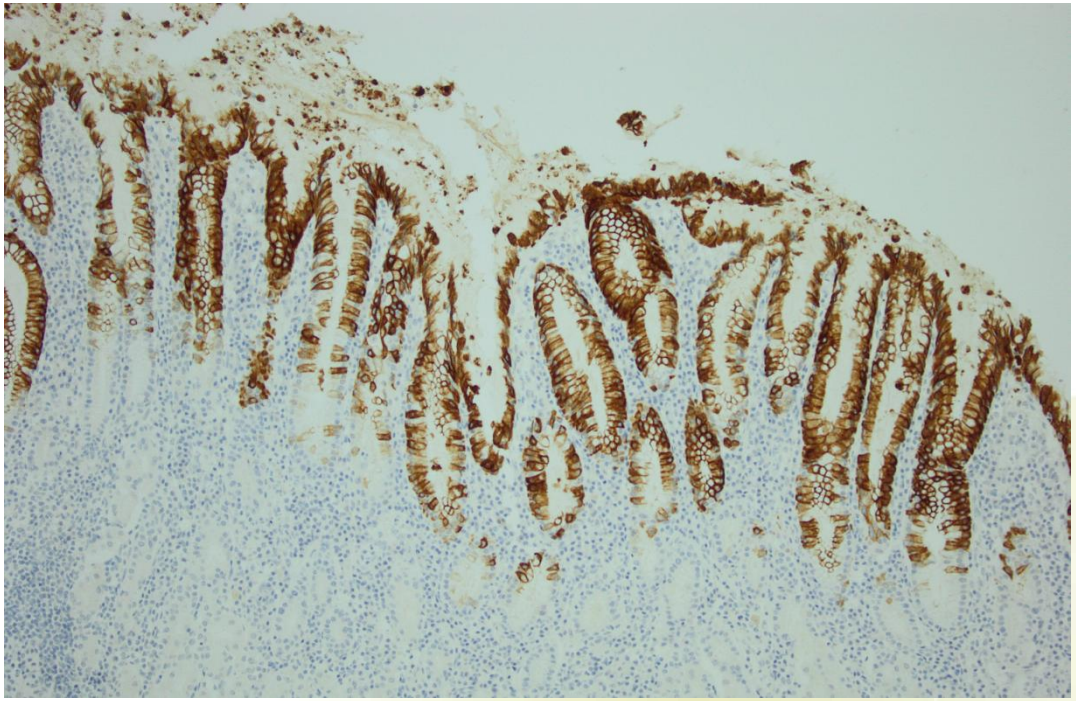

GZA
Ziekenhuizen
GasthuisZusters Antwerpen
Sint-Augustinus - Sint-Vincentius - Sint-Jozef

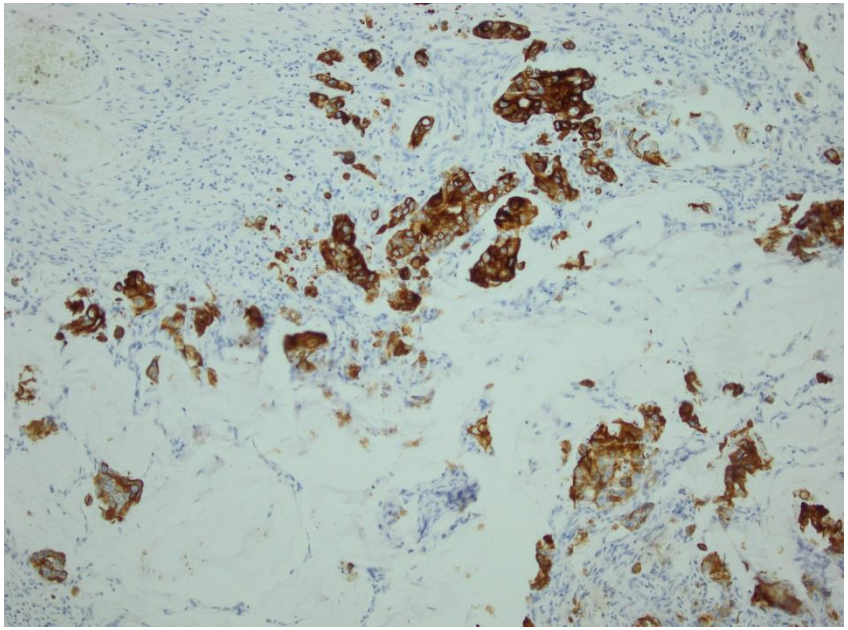

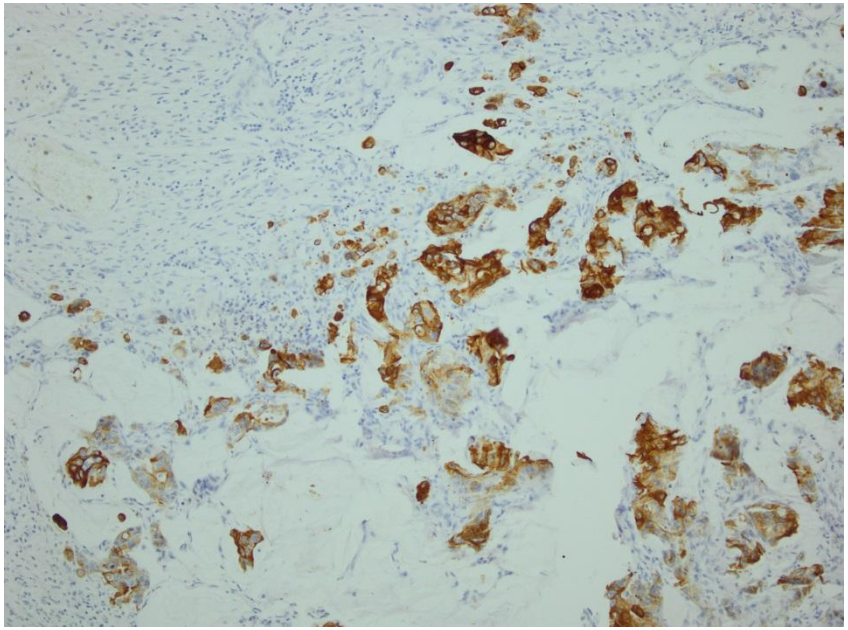

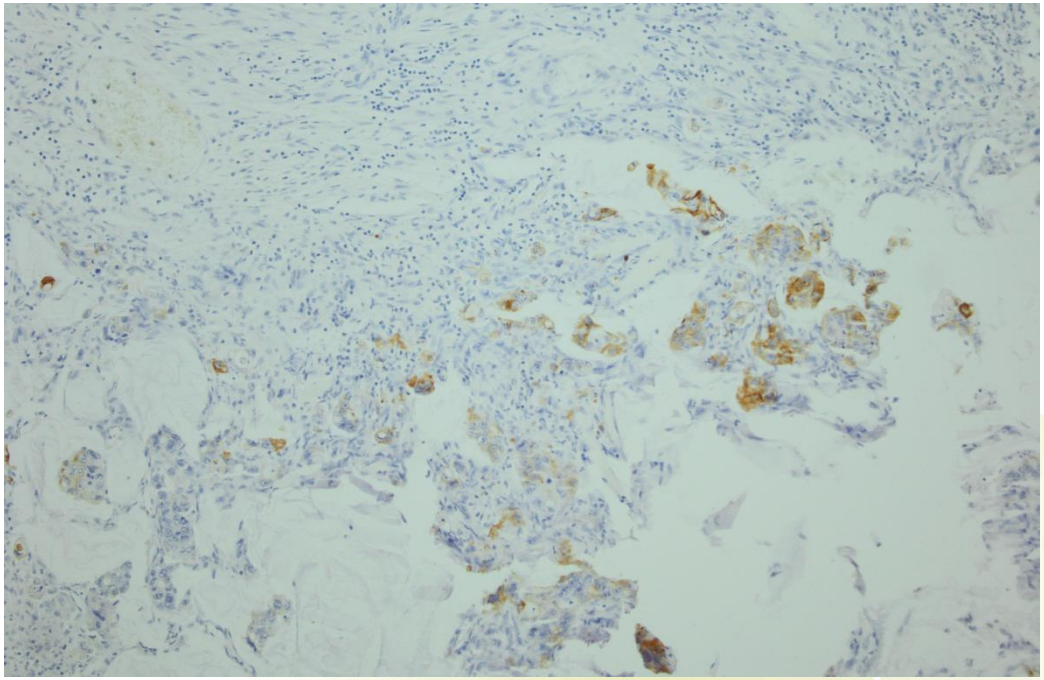

GZA
Ziekenhuizen
GasthuisZusters Antwerpen
Sint-Augustinus - Sint-Vincentius - Sint-Jozef

Overzicht presentatie

- Validatie immuunhistochemisch toestel
- Kwaliteitscontrole en -criteria
- Gebruik van controleblokken
- Praktische oppuntstelling van immuunhistochemische kleuring
- Geaccrediteerde IHC
- Vragen

GZA
Ziekenhuizen
GasthuisZusters Antwerpen
Sint-Augustinus - Sint-Vincentius - Sint-Jozef

Geaccrediteerde IHC

- ER, PR en HER2
- Opstellen van validatiedossier
- Te valideren prestatiekenmerken
  - Herhaalbaarheid (3 monsters met verschillend niveau van positiviteit worden 3x getest in één run)
  - Reproduceerbaarheid (3 monsters met verschillend niveau van positiviteit worden 1x getest in 3 verschillende runs)
  - Accuraatheid of juistheid
  - Robuustheid en effect van overfixatie
  - Detectielimiet
  - Tuning van PA's

GZA
Ziekenhuizen
GasthuisZusters Antwerpen
Sint-Augustinus - Sint-Vincentius - Sint-Jozef

Geaccrediteerde IHC

- Verbeterproject in kader van erkenning pathologie laboratoria:
  - Validatiedossiers opstellen voor alle AL
  - Validatie uitbreiden met herhaalbaarheid en reproduceerbaarheid

GZA
Ziekenhuizen
GasthuisZusters Antwerpen
Sint-Augustinus - Sint-Vincentius - Sint-Jozef

Overzicht presentatie

- Validatie immuunhistochemisch toestel
- Kwaliteitscontrole en -criteria
- Gebruik van controleblokken
- Praktische oppuntstelling van immuunhistochemische kleuring
- Geaccrediteerde IHC
- Vragen

GZA
Ziekenhuizen
GasthuisZusters Antwerpen
Sint-Augustinus - Sint-Vincentius - Sint-Jozef

Vragen

- Wat te doen met weinig gebruikte en daardoor snel vervallen AL?
- Nut van gebruik gecombineerde controleblokken bij alle eerstelijnscontroles?

GZA
Ziekenhuizen
GasthuisZusters Antwerpen
Sint-Augustinus - Sint-Vincentius - Sint-Jozef