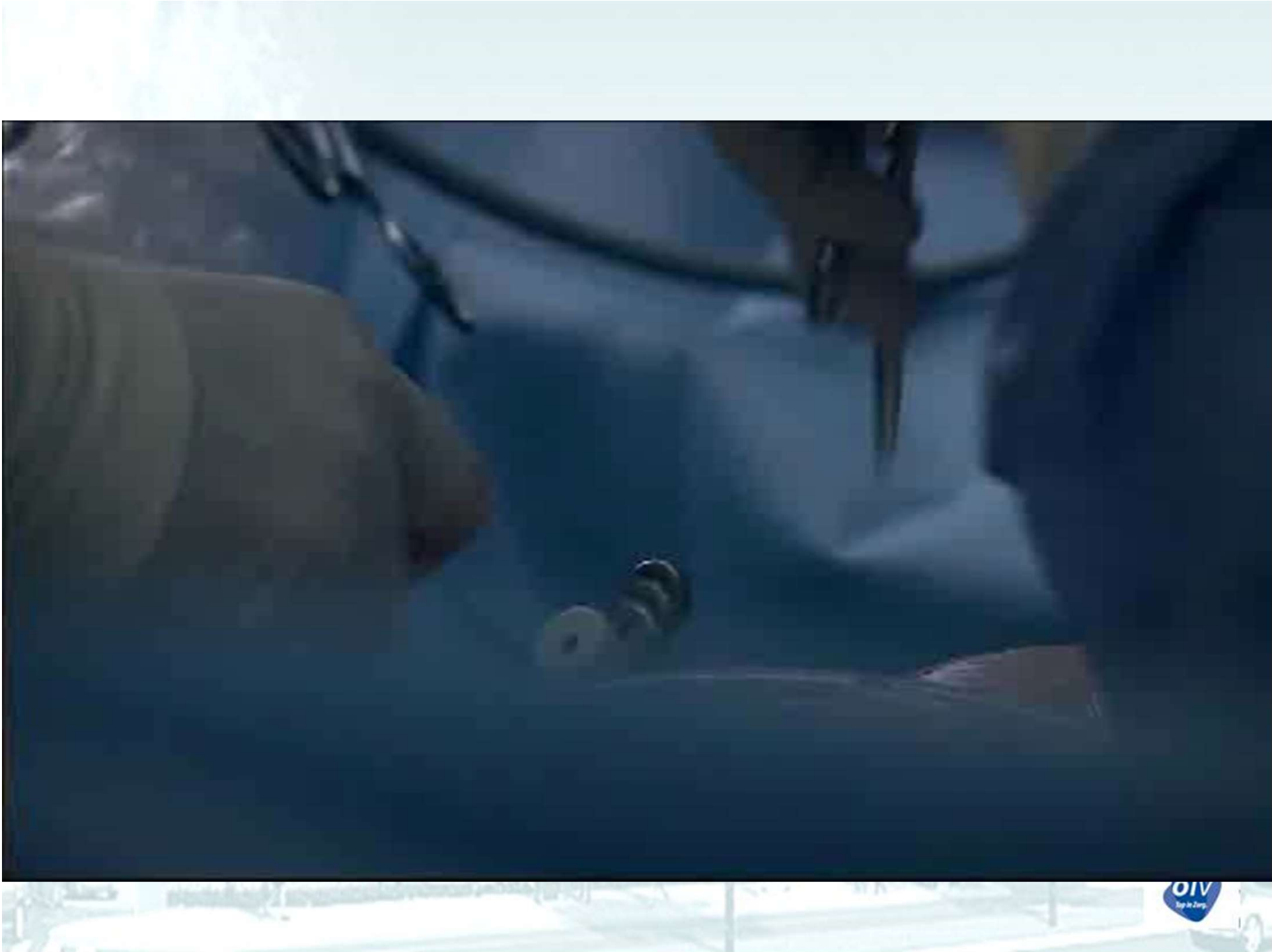


# Cardio-vasculaire & thoracale heelkunde

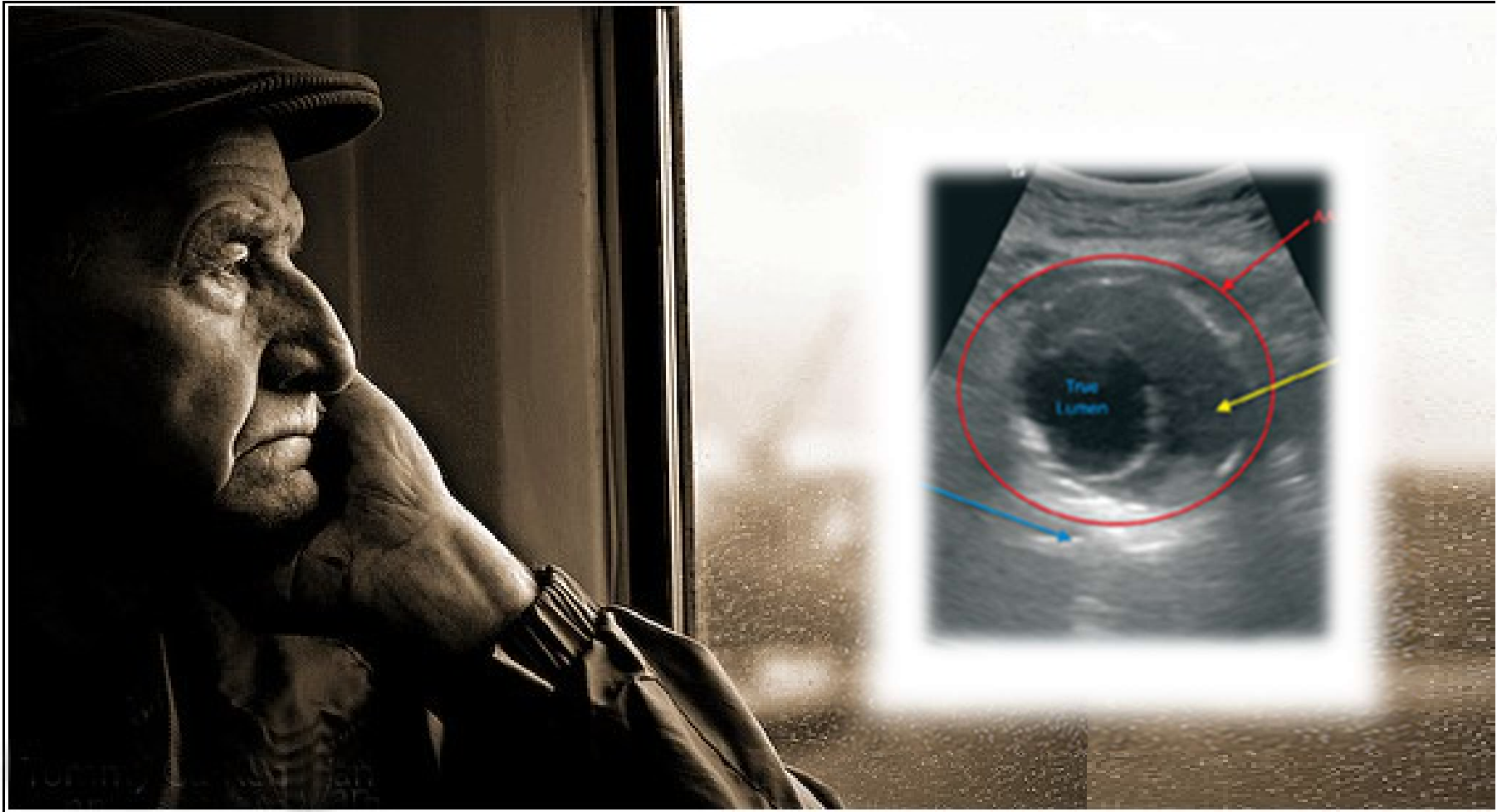




# Vaatheelkunde 2021

Waar Stents en Ballonnen  
het verschil maken

L. Maene, MD



## Uit de Vaatheelkunde kliniek...

**Jan** die een paar jaar terug nog zijn routine controle onderzoek onderging voor de verzekering...

**Piet** die al heel wat meemaakte, wat last heeft van zijn suiker maar ... niet zo graag naar de dokter gaat

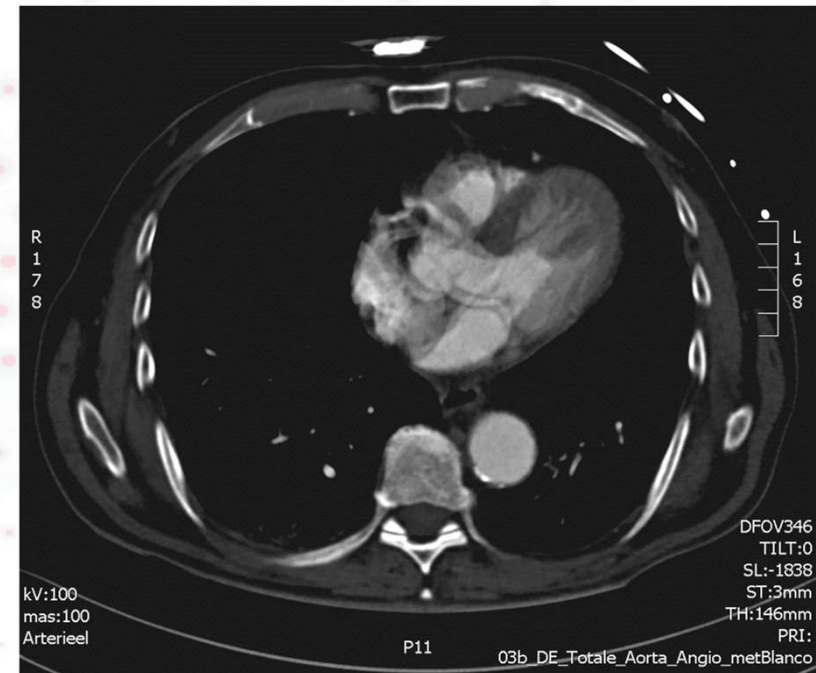
**Pol** die 't roken niet kan laten

**Marie** die 's ochtends opstond en zich wat zwakjes voelde...

**Mark** ... het is nooit te laat om toch te proberen

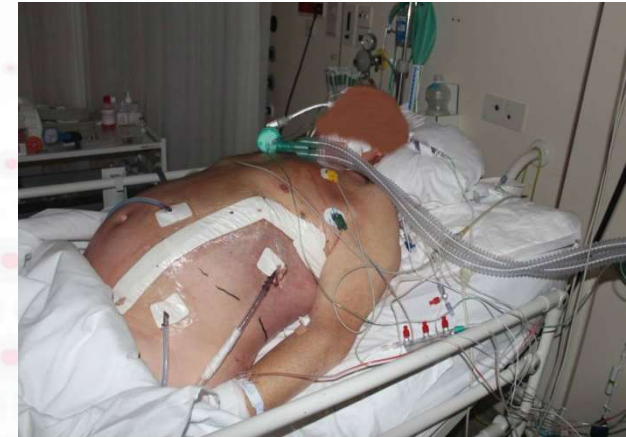# 1. Jan ... op spoed

- Gezonde 70er
- Hevige buikpijn “op de voetbal”  
Collaps ...  
Collega anesthesist “op de voetbal”  
MUG



# Geruptureerd AAA

- 10% van de AAA in OLV (7-20%)



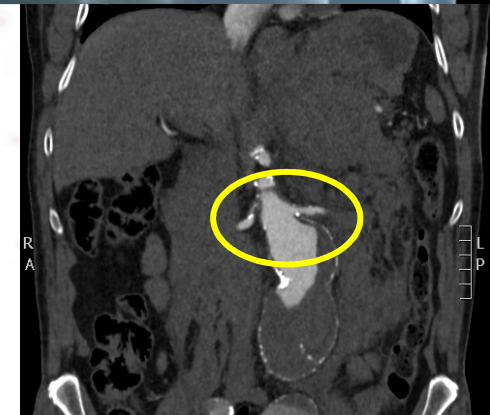
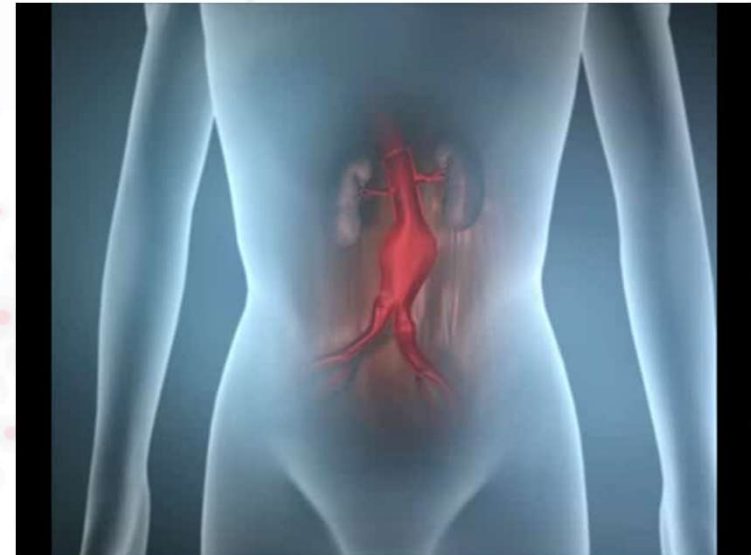- Mortaliteit ... Hoe kunnen we die verbeteren?

1. Litteratuur : Algemeen : 60-80 %      In-Hospital : 40%      Ref Centers : <<
2. Shock management
3. Technologie
4. ICU



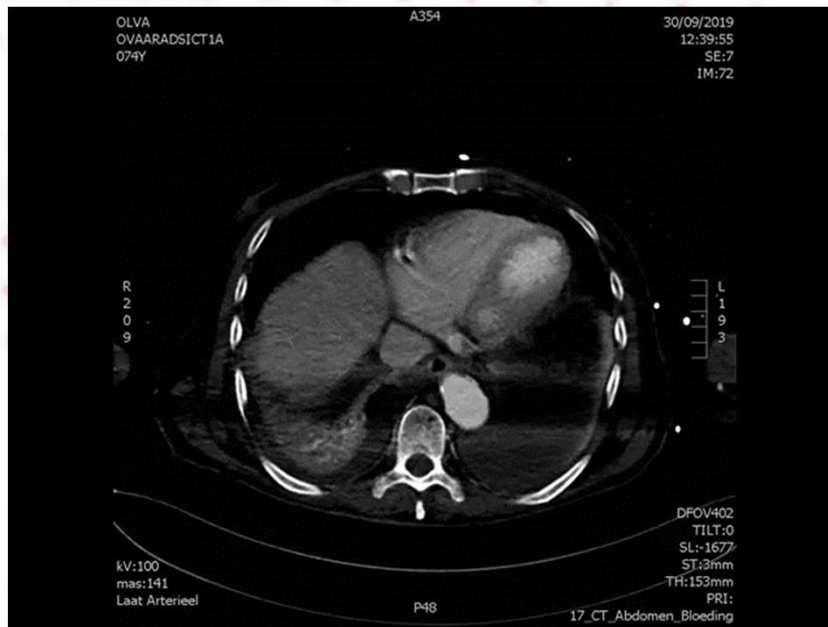
# Jan ... van spoed naar OK

- Dedicated team
- Locale anesthesie & Sedatie
- Endovasculair stabilisatie en herstel
- Uitgebreide materiaal stock & “off the shelf adaptation”

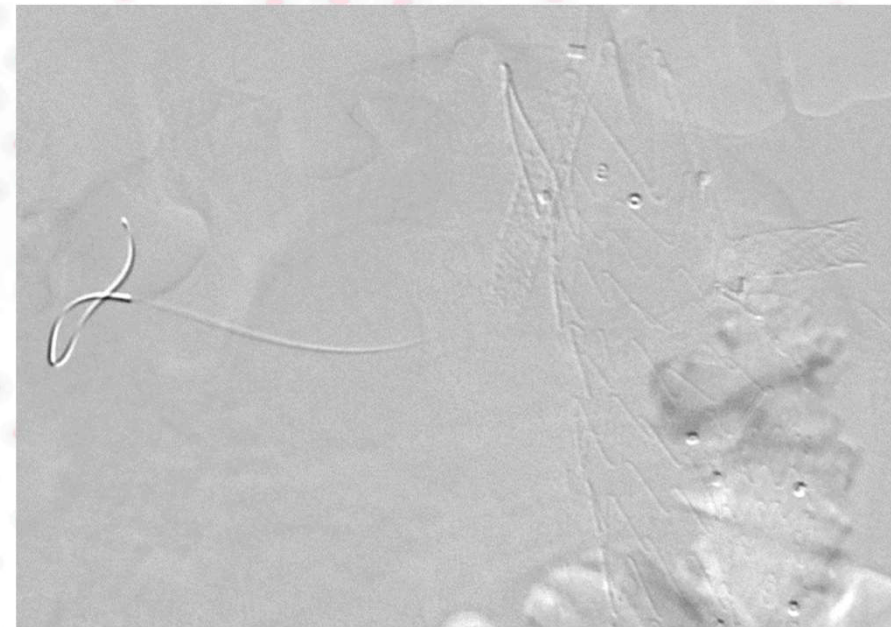




# Jan ... naar OK ... na 1 week terug thuis



OLV Aalst : Overall mortality 20%



Post EVAR : < 10%

## Uit de Vaatheelkunde kliniek...

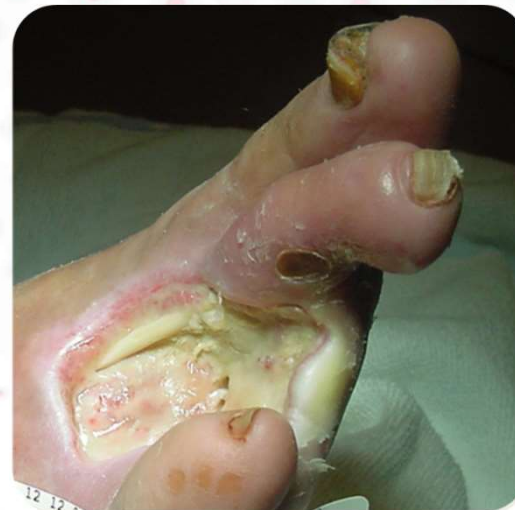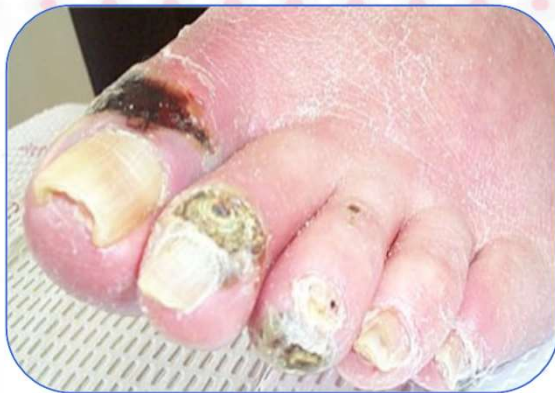Piet, 83 jaar, heeft al heel wat meegemaakt in zijn leven... hartoperatie, suikerziekte,...

Hij is al een lange tijd moeilijk te been maar sinds weken sukkelde hij met een wondje aan zijn voet... dat steeds groter werd... hij kon het eigenlijk niet zo goed zien...

Een week geleden was zijn voet helemaal rood...

## Uit de Vaatheelkunde kliniek...

... hij nam contact met de huisarts en die zag onmiddellijk dat er een groot probleem was... kleine korstjes waren veranderd in een grote ontstoken open wonde...



# Piet ... Behandelingsplan

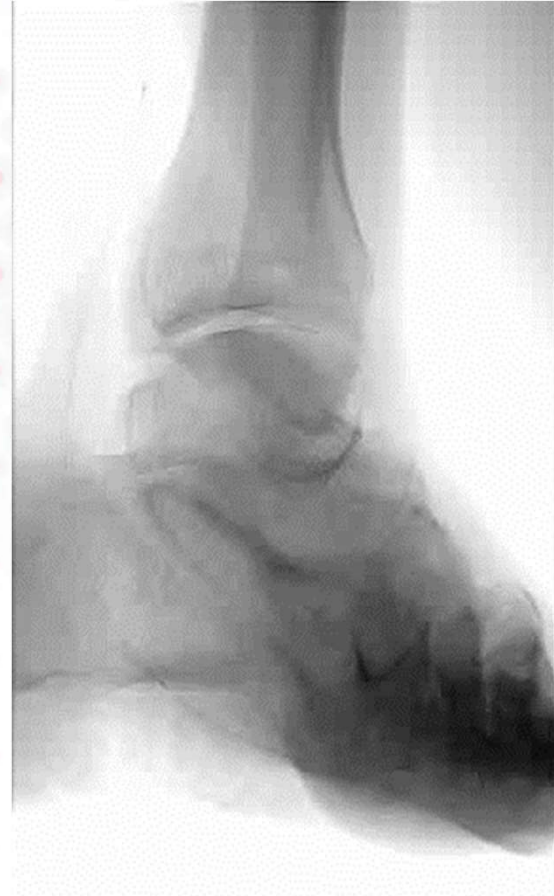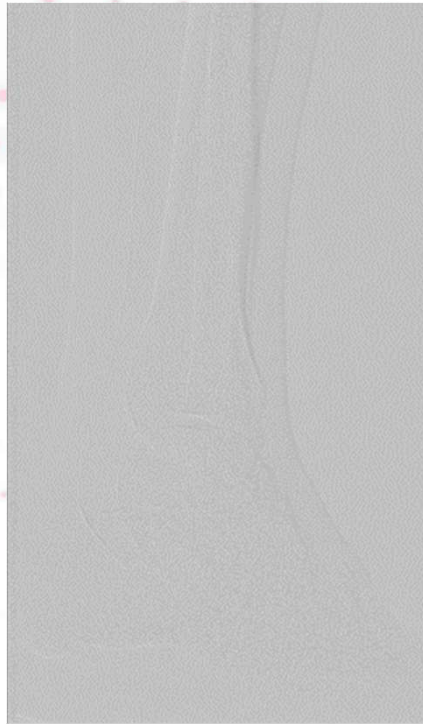

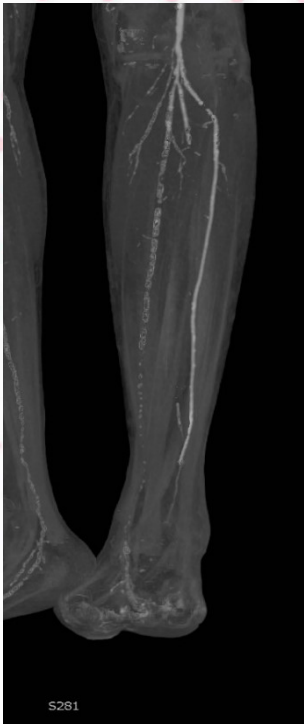
1. Diagnostiek van de vaat-letsels
  - >> onderbeensvaten (2 – 3 mm)
  - Patiënt met een slechte nierfunctie

→ **Preoperatief** : CT / MR angio

→ **Peroperatief** : Substractie angiografie / CO2 angiografie
2. Herstel van de bloedvaten
3. Optimale wondzorg – VAC therapie
4. Begeleiding

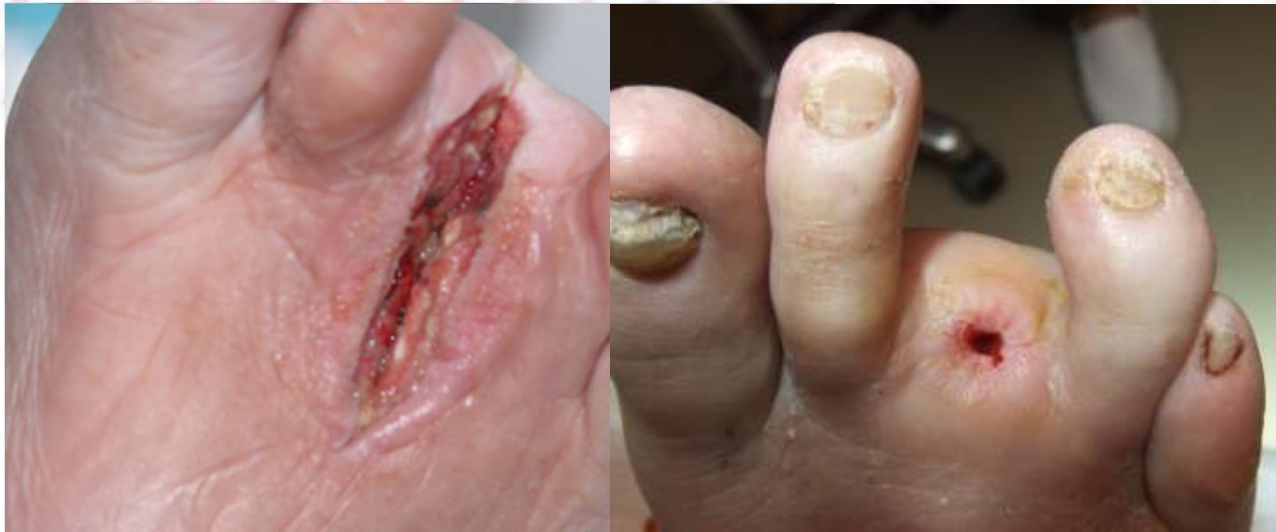Piet : “no” pedal arch





# Piet ... enkel een teentje minder

- Dorsalis Pedis pulsaties
- ABI = 0.94



89



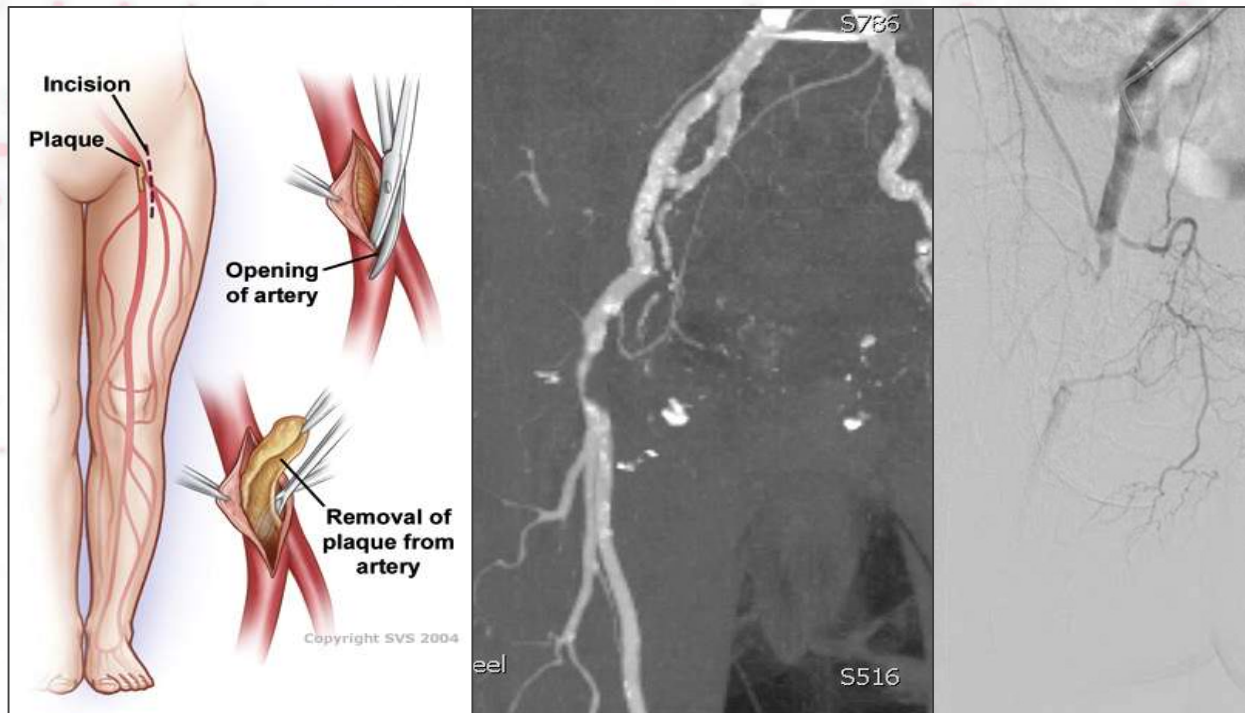


## Uit de Vaatheelkunde kliniek...

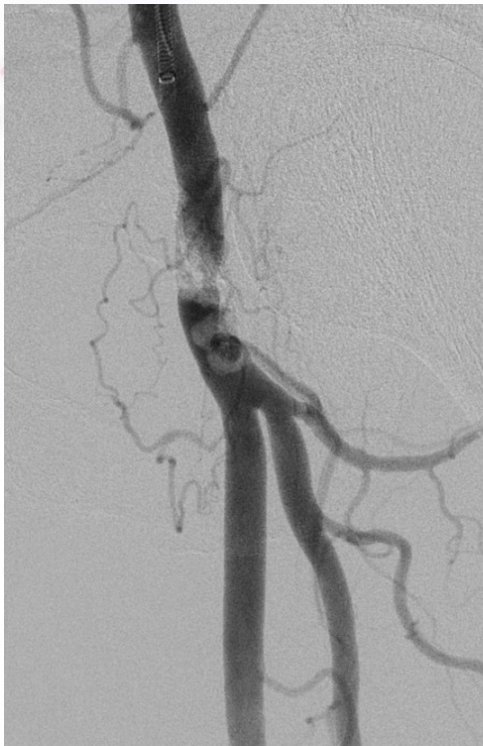Pol, een 54 jaar, goed leven gehad ...

Sinds kort gaat het stappen niet meer zo goed


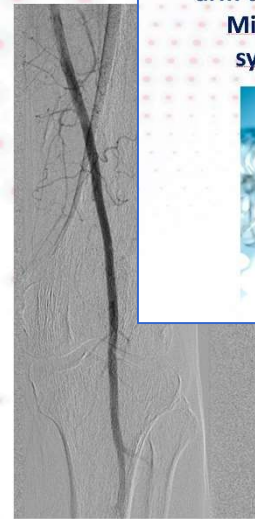
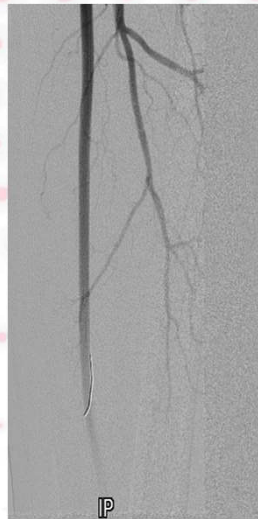
# Atheromatose van Art Fem Communis



# POL besloot er iets aan te doen



- Rookstop
- Lipidenbilan



## Evidence based medicine

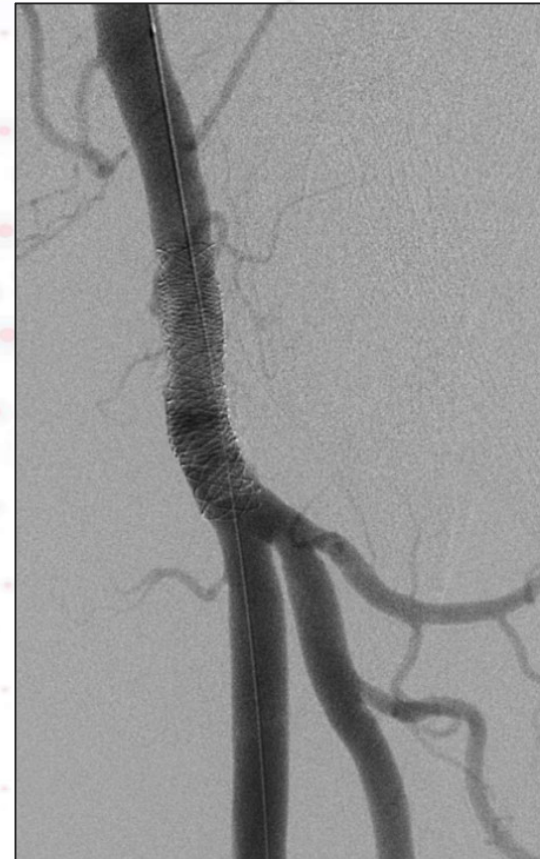
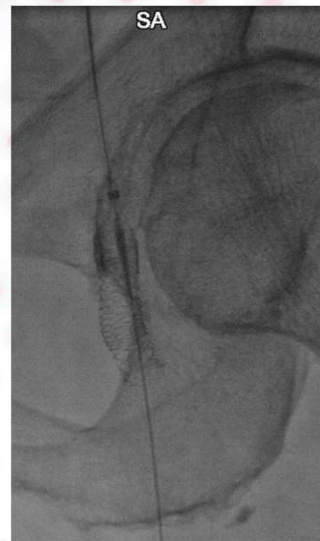
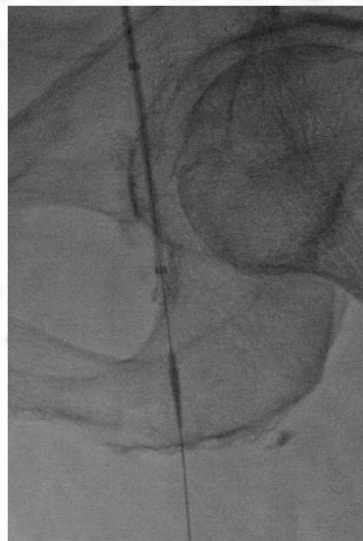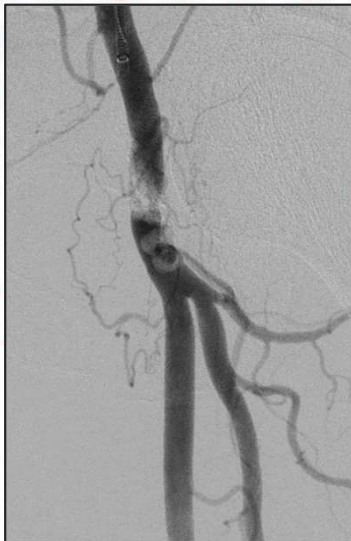**Physician initiated, prospective, multicenter, single arm trial to evaluate the Supera Peripheral Vascular Mimetic Implant Device (Abbott Vascular®) for symptomatic (RB 2-4) CFA disease treatment**



# Stenting van de AFC

- Pol wandelt weer onbeperkt
- ... en werkt aan zijn levensstijl...



... Marie





## Uit de Vaatheelkunde kliniek...

Marie, een 67 jarige dame, stond die ochtend op en voelde zich wat zwakjes...

Haar arm begon te tintelen...

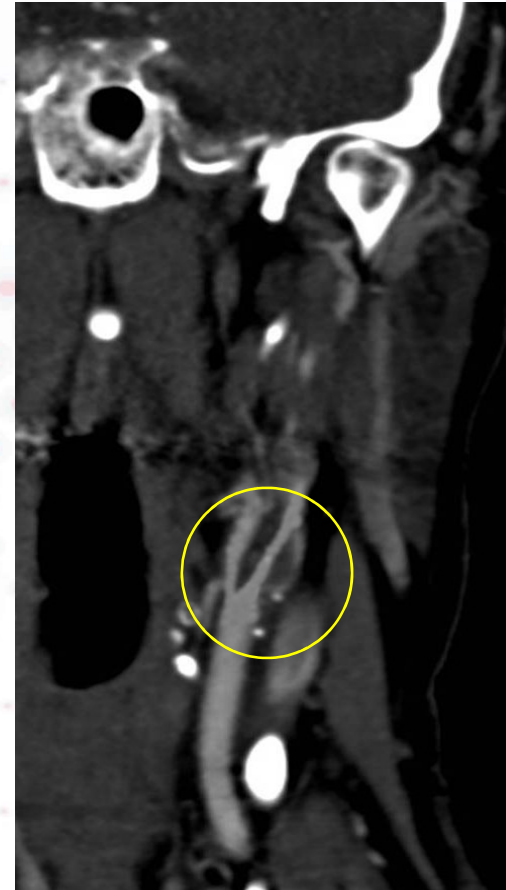
Ze kon niet zo goed steunen  
op haar been...



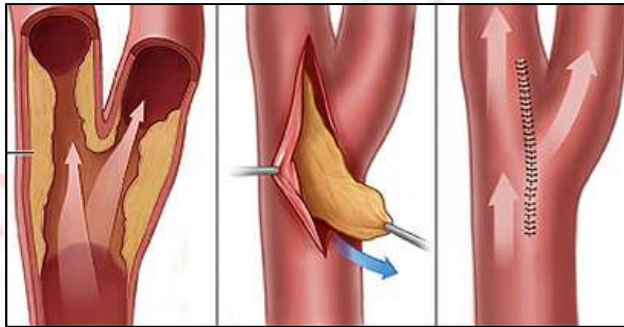


# Marie op spoed...

- Neuroloog
- Perfusie - CT scan  
hersenen en bloedvaten
- Multidisciplinair overleg
- Dringende interventie ...

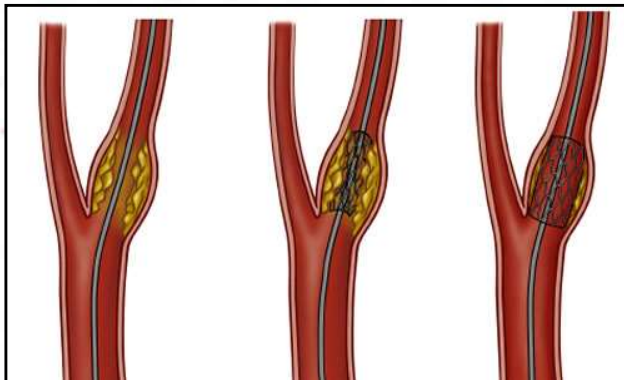


# Dringende interventie ...



## Carotis operatie :

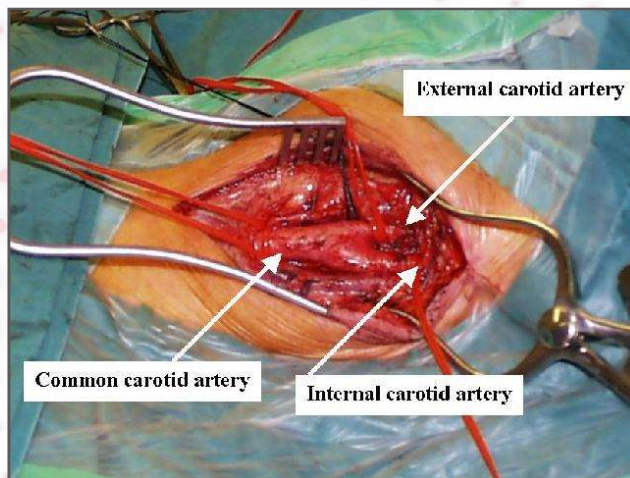
verwijderen van atheroma of klonter en herstellen van de bloedstrooming



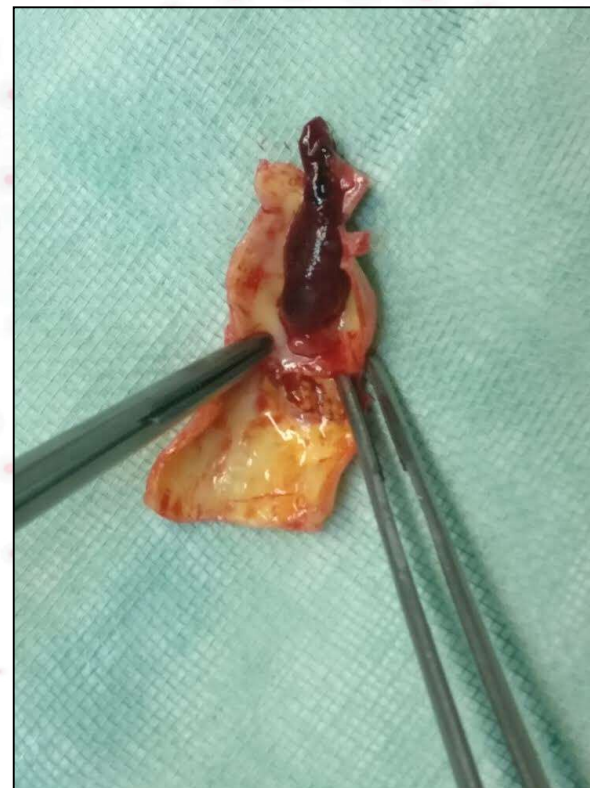
## Carotis stenting :

Fixeren van atheroma en herstel van de bloedstroom

# Carotis operatie



2 dagen later naar huis  
zonder rest symptomen



## Een dinsdag 6:00 AM...

- Mark– 72y
- History :
  - AHT, Hyperlipidemie
  - Prostaat
  - AMI – PCI
- Urgent consult in ICU :
  - « Patient post hersenchirurgie heeft een koud been... »

## ... de dag ervoor

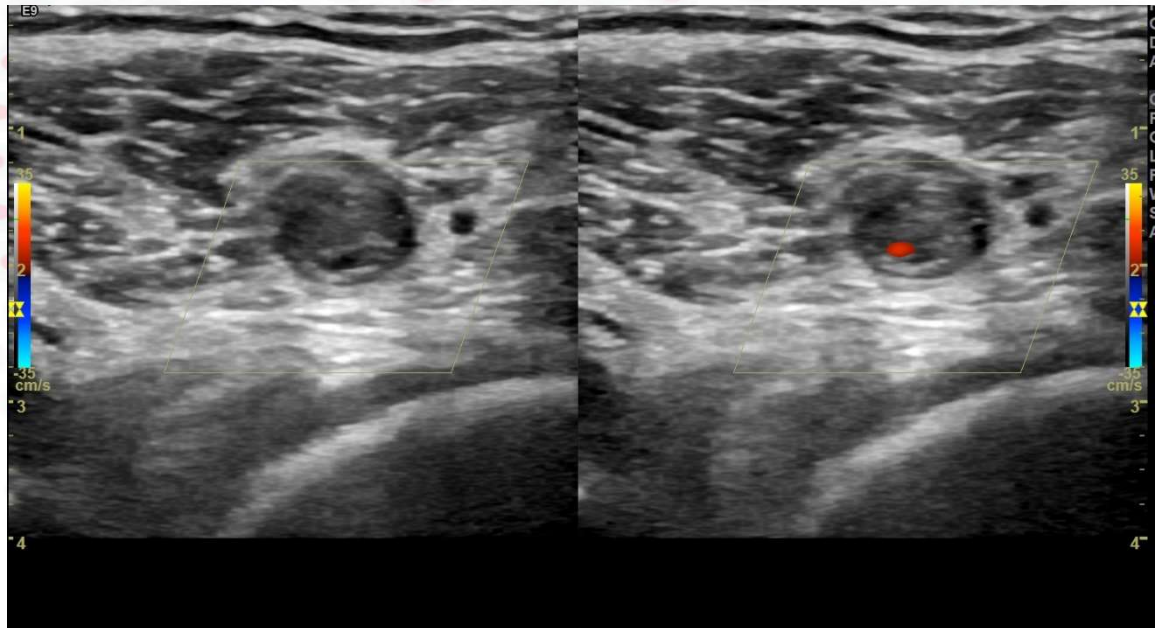
- Mark werd opgenomen voor de resectie van een Glioblastoma multiforme
- Hij kloeg over gevoelstoornissen in zijn linker been
- preop checkup
- Vlotte neurochirurgische procedure



... de volgende morgen

- Extreem pijnlijk linker been,  
koud ... verlamd...

- Bedside ultrasound :

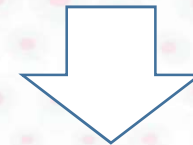



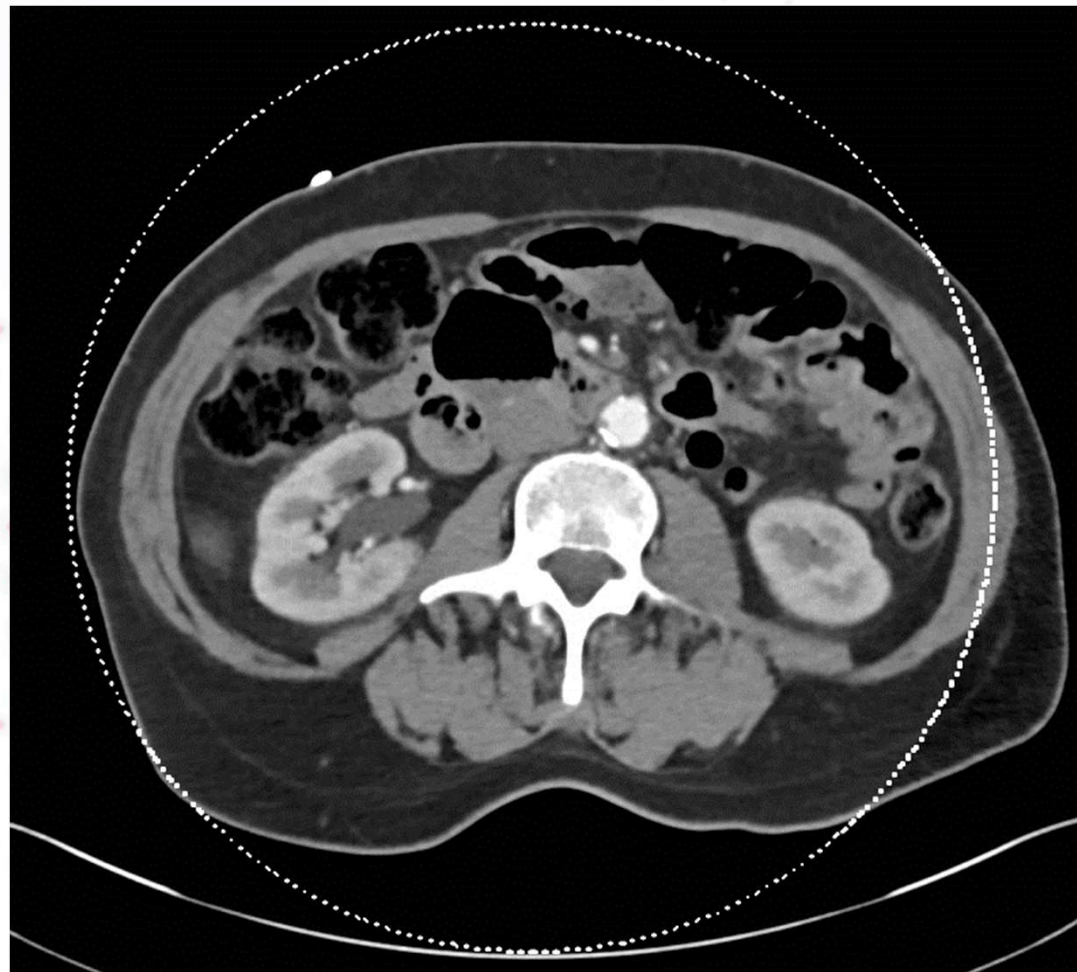
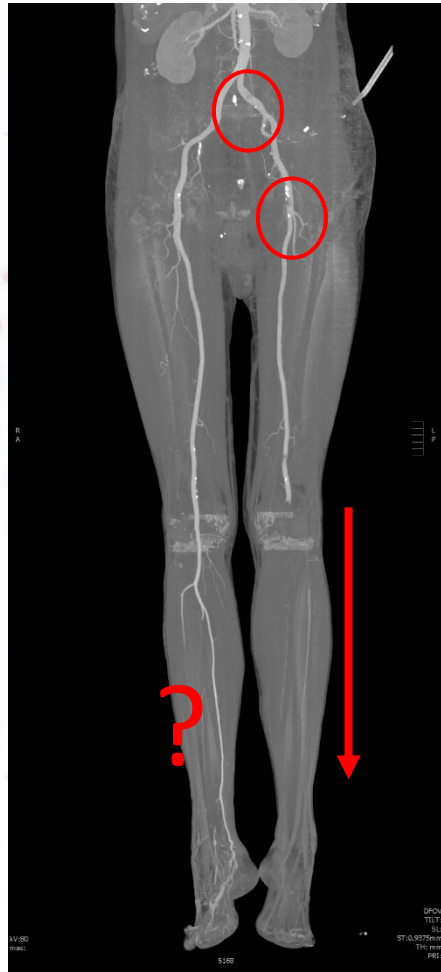
Strategie ?

Diepe onderbeens ischemia post neurochirurgie

- Beeldvorming
- Heelkunde / Endovasculair
- Medicatie
- Fasciotomy / amputatie ?



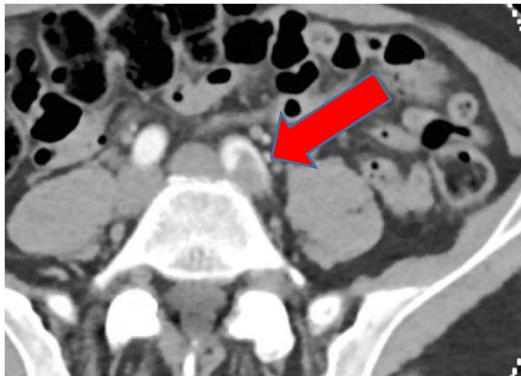
... chemotherapy



# Strategie

## 1. HK thrombectomie:

- Common Iliac artery
- Common femoral artery
- Popliteal Artery



# Strategie

## 1. HK thrombectomy:

- Common Iliac artery
- Popliteal Artery

## 2. Endovasculair :

- Thrombus aspiration
- Jet-I
- PTA fragmentation
- ...

## 3. Fasciotomy

Medicatie ?

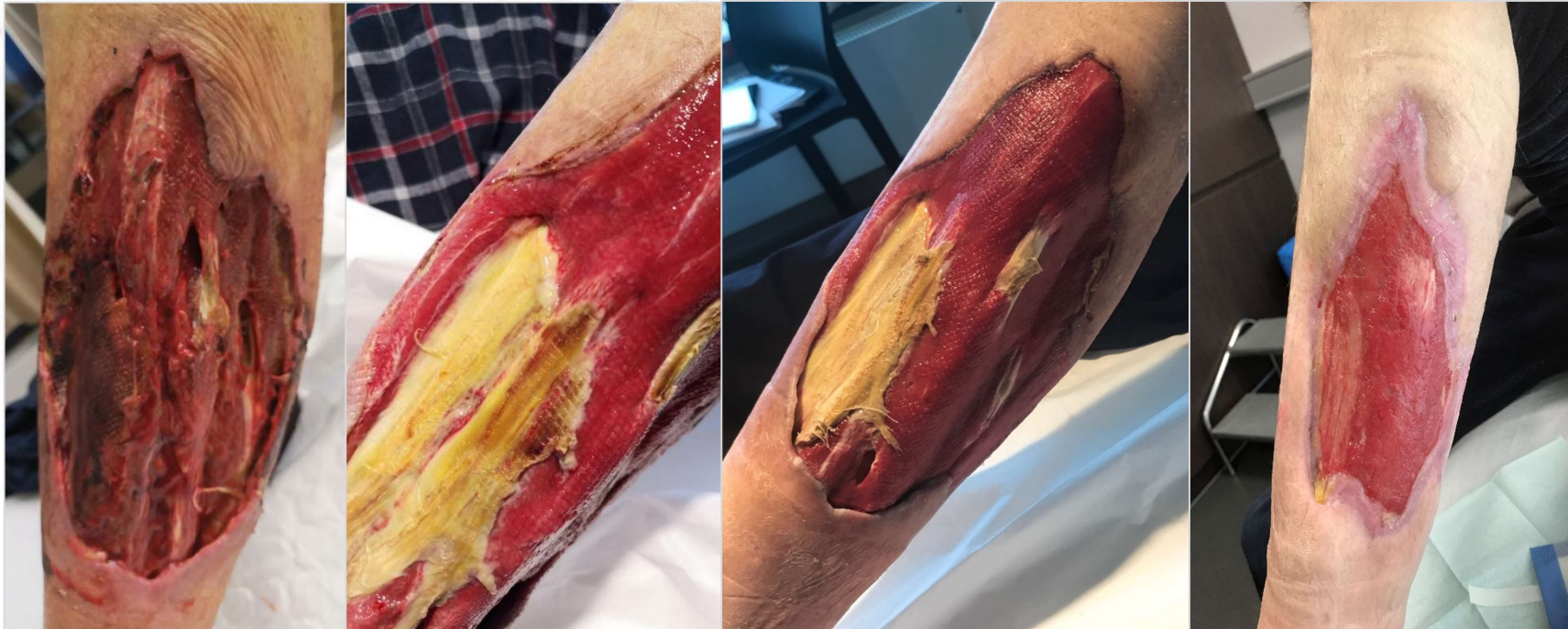## Strategie : “ when the ultimate is not enough...”

- Team meeting met de neurochirurg en oncoloog
- Catheter directed thrombolysis BTK + Prostin IV :
  - Zorgvuldig sluiten van de wonde in de lies
  - Antegrade 4Fr SFA sheath
  - 4 Fr Unifuse thrombolysis cath in ant tib artery
  - Cont 12 h tot voelbare pulsaties op de art dorsalis pedis
  - 24 h Heparine IV





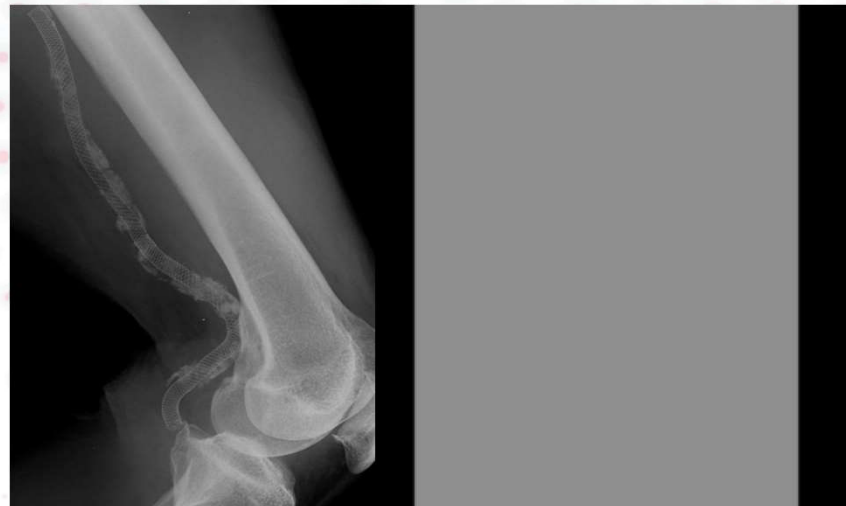Mark ging wandelend naar huis...





# Conclusie

- Klassieke heelkunde en Endovasculaire behandelingen gaan hand in hand... laat ons eerst en vooral de patient centraal zetten en de beste oplossing voor elkeen vinden.



# Vaatheelkunde 2021

Waar Stents en Ballonnen  
het verschil maken

L. Maene, MD