LABPON
Laboratorium Pathologie Oost-Nederland

Cytologie, haal eruit wat er in zit!

Mariska Schreven-Stellaard
Senior analist cytologie
Laboratorium Pathologie Oost-Nederland

LABPON
Laboratorium Pathologie Oost-Nederland

Disclaimer

Deze presentatie bevat persoonlijke ervaringen en geen peer-reviewed, gepubliceerde data.

Wat wordt gepresenteerd, is mogelijks niet relevant of niet gevalideerd voor andere laboratoria.

BD heeft geen aanspraken op wat wordt gepresenteerd.

LABPON
Laboratorium Pathologie Oost-Nederland

Ons laboratorium

Verwerkt per jaar

- 32000 cervixuitstrijken
- 8000 niet-gynaecologische onderzoeken
- 65000 histologische onderzoeken

LABPON
Laboratorium Pathologie Oost-Nederland

Ons laboratorium

- 4 ziekenhuizen → MST Enschede, ZHT Almelo en Hengelo, SKB Winterswijk en SXB Hardenberg
- Huisartsen regio Oost-Nederland
- Dokters voor diagnostiek en Diagnostiek voor U (landelijk)

LABPON
Laboratorium Pathologie Oost-Nederland

Mijn werk als cytologisch analist

- Verwerken van het materiaal
- Assisteren EUS (Endoscopic Ultrasound) en EBUS (Endobronchial Ultrasound) FNA
- Autoriseren van benigne cervix cytologie
- Maken van diagnosevoorstel voor niet-gynaecologische cytologie en afwijkende cervix cytologie in LMS (management system)
- Beoordelen van immunocytochemie op dunnelaag en inblokkers

LABPON
Laboratorium Pathologie Oost-Nederland

Volgende onderwerpen

- Verwerken non-gyn cytologisch materiaal
- Gebruik restmateriaal
- Immuno dunnelaag methode
- Inblokken van restmateriaal
- Casus

LABPON
Laboratorium Pathologie Oost-Nederland

Dunnelaag(LBC)→ SurePath methode

- MGG slides en monster gefixeerd in CytoRichRed

Waarom CytoRich Red?

Rode bloed cellen en slijm worden opgelost in CRR



LABPON
Laboratorium Pathologie Oost-Nederland

Werken met de Surepath methode

Niet–gynaecologische onderzoeken komen op Cytorich Red binnen, behalve:

- Sereuze vochten → vers met heparine→ 2 MGG preparaten→ Cytorich Red (CRR)
- Slijmerig materiaal of brush → verf-schudder
- Urines → ethanol 50%
- Puncties ontvangen we naast CRR ook luchtgedroogde preparaten
- EUS/ EBUS puncties→ CRR, Diff Quick glaasjes en MGG's. Bij tumor positieve onderzoeken → Unifix buis

LABPON
Laboratorium Pathologie Oost-Nederland

Navragen op restmateriaal

- Inblokken met Agar (dit heeft de voorkeur)
- Dunnelaag preparaten
- MGG preparaten
- Ongekleurde cytospin preparaten (liquor)

- Immunocytochemie, histochemie en moleculair onderzoek

LABPON
Laboratorium Pathologie Oost-Nederland

Moleculair onderzoek

- Lymfklier puncties (EUS/EBUS)
- Schildklier puncties
- Pancreas puncties (EUS) Cystes NGS

Belangrijk:

- Voldoende tumor materiaal
- Goed kwaliteit cellen (fixatie, vitale cellen)
- Geen bijmenging van necrose en bijvoorbeeld neutrofiele granulocyten.

LABPON
Laboratorium Pathologie Oost-Nederland

Welke moleculaire testen doen wij op cytologie?

- Next Generation Sequencing (NGS) → DNA (stabieler)
- Archer Fusionplex Lung → RNA (geeft de meeste informatie), zeer instabiel wordt snel afgebroken door RNAses
- Fluorescent In Situ Hybridisatie → HER2 (amplificatie)(kan als de RNA test niet doet) CDKN2A (homozygote deletie) voor mesothelioom → DNA

- Meeste op MGG en diff Q
- FFPE materiaal, dunnelaag blanco

LABPON
Laboratorium Pathologie Oost-Nederland

Cellen afkrabben met microdissectie

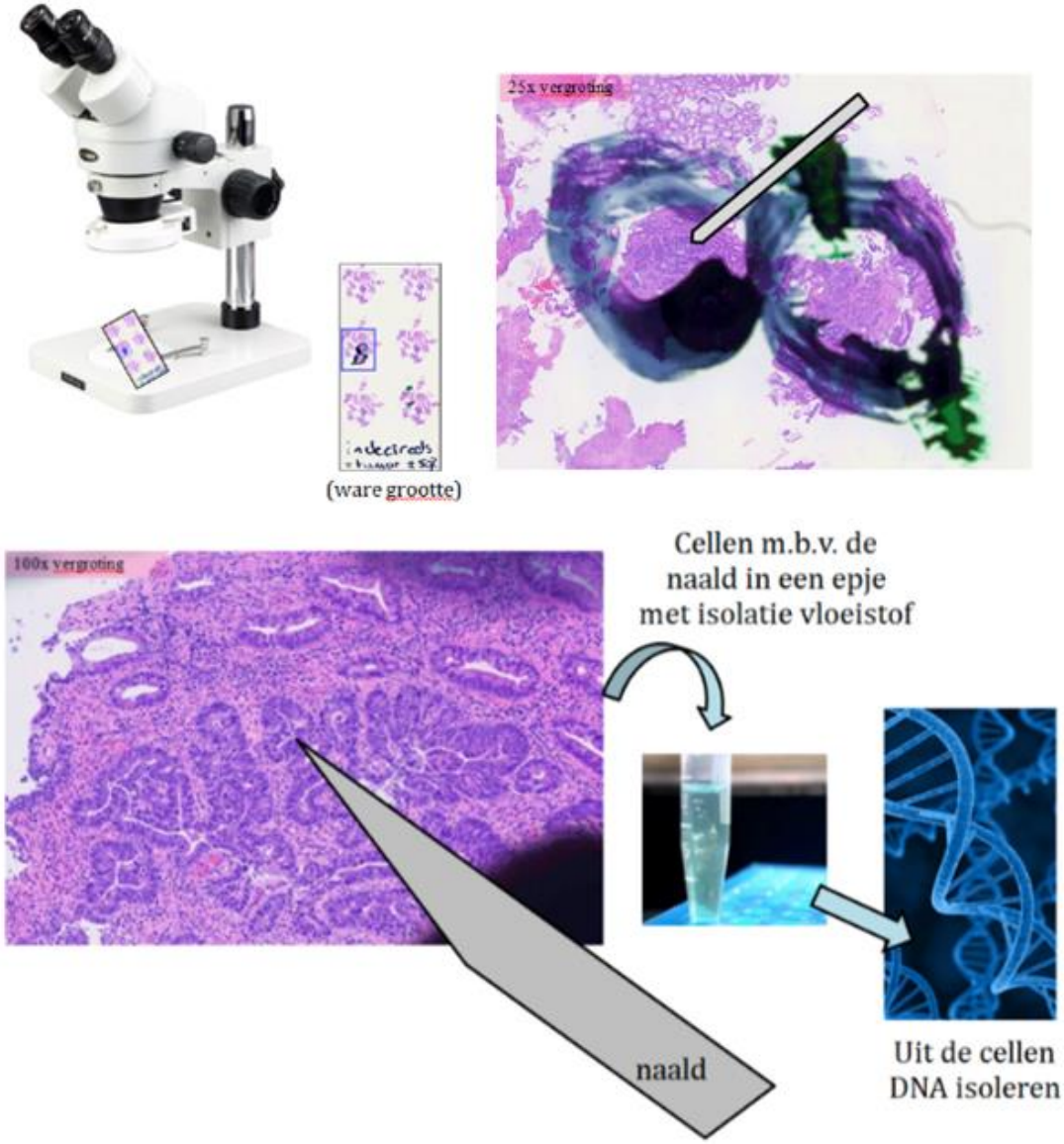

NGS DNA

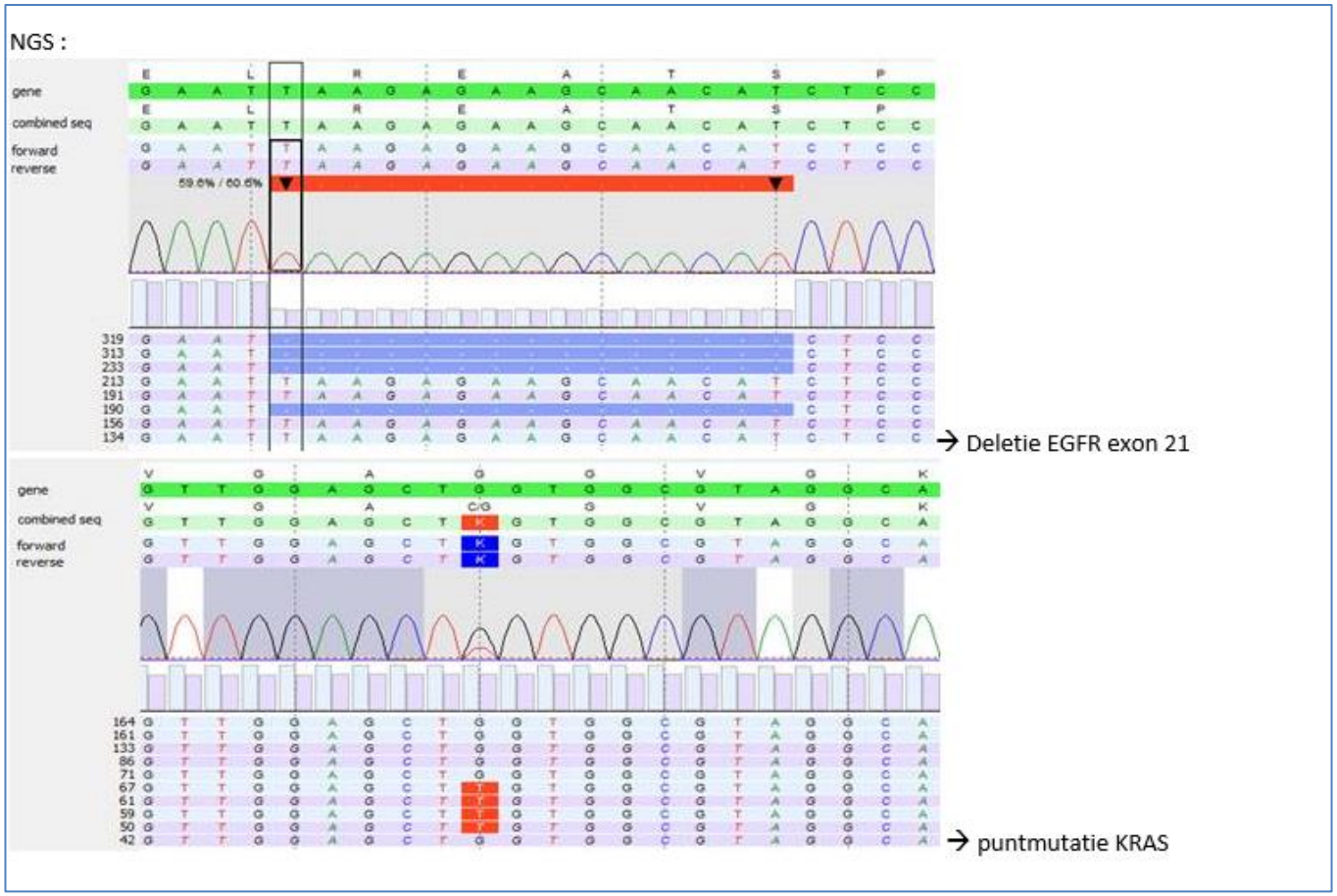
NGS :
gene
combined seq
forward
reverse
59.6% / 60.6%
→ Deletie EGFR exon 21
C/G
→ puntmutatie KRAS

FISH

FISH

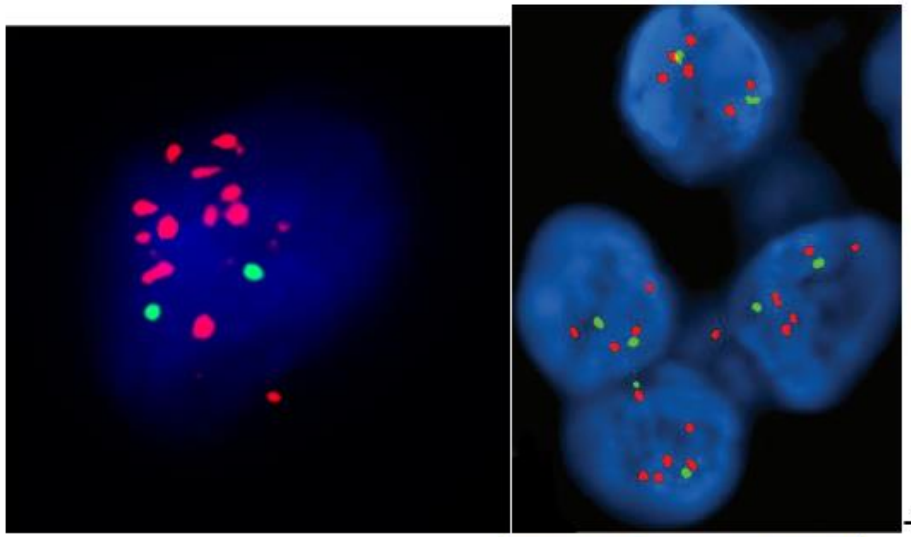

→ Her2Amplificatie

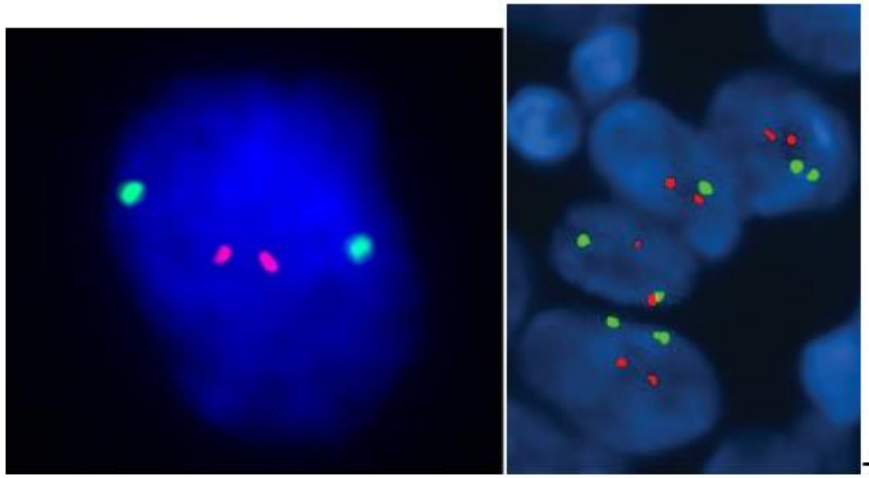

→ Her2 normaal

Archer (RNA)

Resultaat Archer (RNA) → ALK fusie

		☑	☐	EML4 → ALK	70	239	99.17	True	chr2:42522656,chr2:29446394	Fusion		True

GSP2s	Filters	Reads (#/%)	Start Sites
ALK_chr2_29446355_20_+_A1_GSP2 ALK_chr2_29446286_24_+_A1_GSP2 ALK_chr2_29445228_26_+_A1_GSP2	☑	239 / 99.17	70

LABPON
Laboratorium Pathologie Oost-Nederland

Immuno dunnelaag

Voordeel:

- Met weinig materiaal toch een diagnose
- Blanco's met voldoende materiaal → moleculair onderzoek

Nadeel:

- niet geschikt voor bijvoorbeeld PDL-1
- Cytologisch controle materiaal nodig
- Geen restmateriaal

LABPON
Laboratorium Pathologie Oost-Nederland

Immuno dunnelaag preparaten

- Worden handmatig in Slideracks (van PrepStain) gesedimenteerd
- De Prepstain stappen worden nagebootst
- Preparaten worden gefixeerd met Carbowax fixatie spray (behalve TTF-1 → aceton)
- HIER in de PT module (TRS-high en TRS-low) DAKO
- Immunokleuring → Autostainer DAKO
- Detectie→ EnVision Flex (polymeer HRP die bindt aan muis en konijn Ab)
- Chromogeen is DAB of AEC
- Tegenkleuren → hematoxyline

LABPON
Laboratorium Pathologie Oost-Nederland

Werkwijze maken controlemateriaal

- Maak Green Dye oplossing (10 µl Geen Dye bij 10 ml buffer)
- Voeg dit toe aan het sediment van de controle
- Controleer met een proefglaasje op voldoende celmateriaal en of de cellen voldoende groen zijn gekleurd
- Laat de buis een paar dagen staan
- Doe immunokleuring om te bevestigen of het controlemateriaal positief aankleurt
- Vul het controlemateriaal uit over de epjes (30 µl per epje)
- Epjes worden ingevroren (-80°C)

LABPON
Laboratorium Pathologie Oost-Nederland

Afhankelijk hoeveelheid sediment: 3 druppels, 2 ml of 4 ml buffer

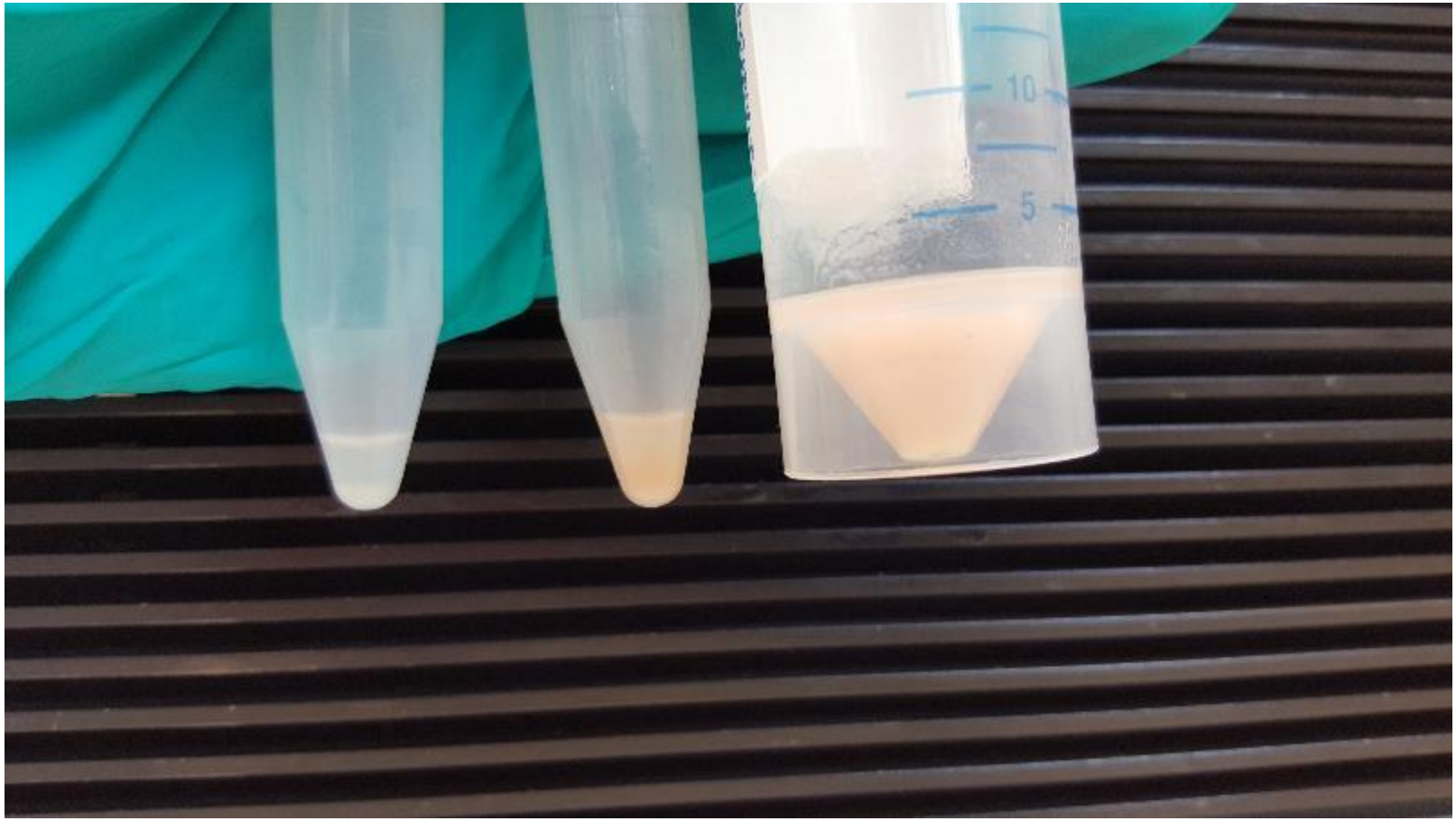

LABPON
Laboratorium Pathologie Oost-Nederland

Opbrengen van monster

Immuno dunnelaag

Pipetteren van controlemateriaal

Immuno dunnelaag

LABPON
Laboratorium Pathologie Oost-Nederland

Glaasjes verticaal van Sliderack / spoelen Rinse / afsprayen

Immuno dunnelaag

LABPON
Laboratorium Pathologie Oost-Nederland

Glaasjes drogen op coupeplankje

LABPON
Laboratorium Pathologie Oost-Nederland

Inblokken cytologisch materiaal

- Agar methode (alleen geschikt als er zichtbaar sediment is)
- Belangrijk voordeel: de cytologische cassettes worden op dezelfde wijze behandeld als het histologische materiaal.
- Bij immuno kunnen de histologisch controles worden gebruikt.
- Veel markers zijn op Formalin-Fixed, Paraffin-Embedded (FFPE) histologisch materiaal gevalideerd

LABPON
Laboratorium Pathologie Oost-Nederland

Waarom Unifix bij EUS / EBUS puncties

- Meer tumor opbrengst (voor PDL-1 zijn minimaal 100 tumor cellen nodig en voor moleculaire diagnostiek is ook veel tumor nodig)

- Helaas niet meer te bestellen → Wat is een goed alternatief?

- Testen met XXXXX

LABPON
Laboratorium Pathologie Oost-Nederland

Geconcentreerde Agar methode

- Centrifugeer de buis
- Vortex het sediment
- Doe de buis in een waterbad van 80°C
- Verwarm de Agar (zorg voor een heldere oplossing)
- Voeg 1 ml Agar bij het sediment→ centrifugeer de buis direct
- Verwijder de Agarconus uit de buis en snij deze half door

Agarose MP
Weeg 600 mg Agarose af
Los dit op in 20 ml Aquadest

Kijk of er voldoende materiaal zichtbaar is in de buis

Niet geschikt

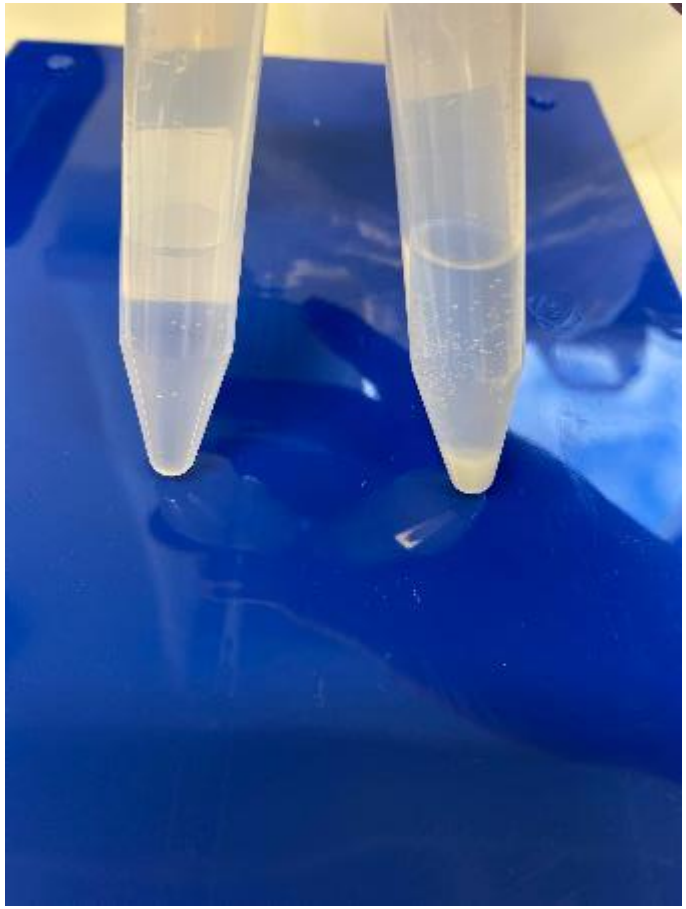

geschikt

LABPON
Laboratorium Pathologie Oost-Nederland

Sediment vortexen



LABPON
Laboratorium Pathologie Oost-Nederland

Waterbad – 1 ml
Agar toevoegen

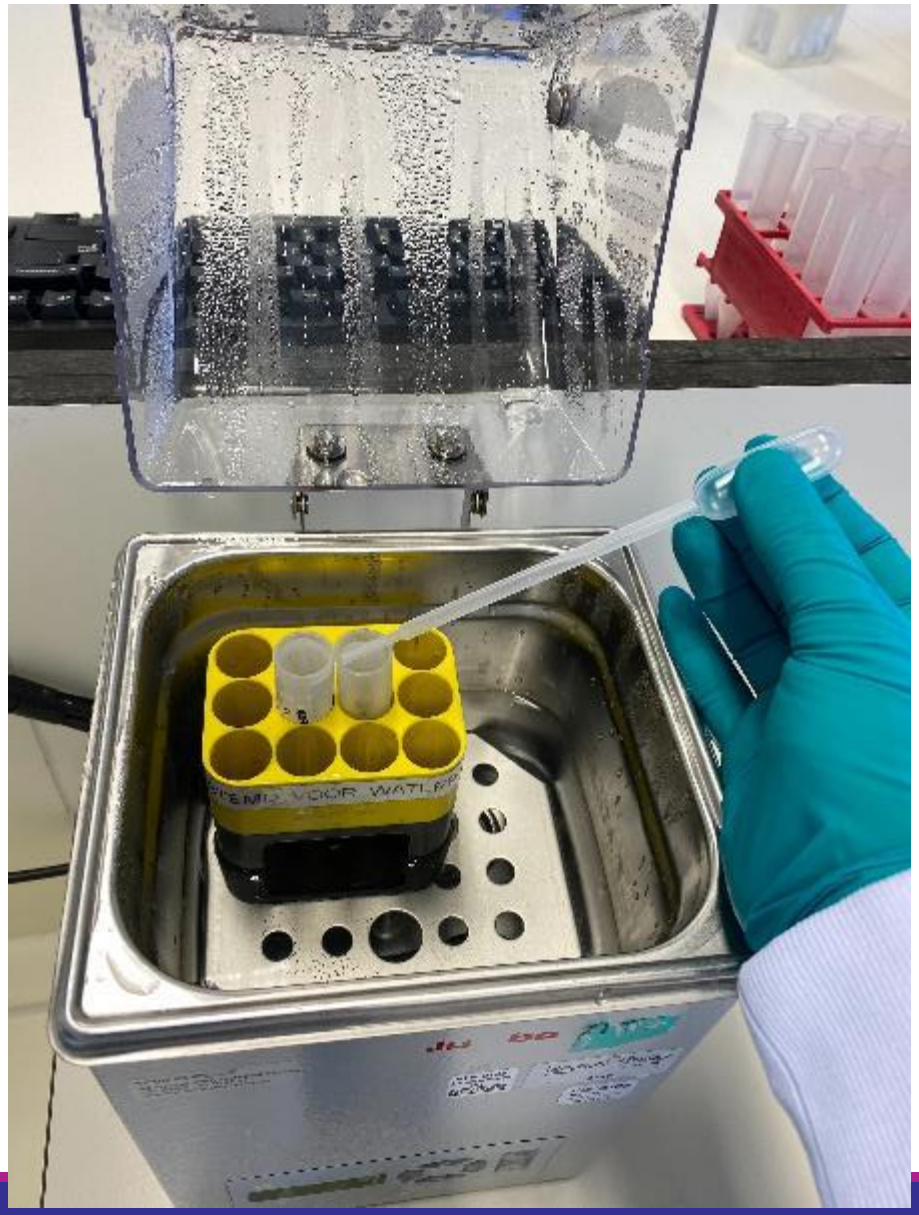

LABPON
Laboratorium Pathologie Oost-Nederland

Conus verwijder uit buis en doorsnijden

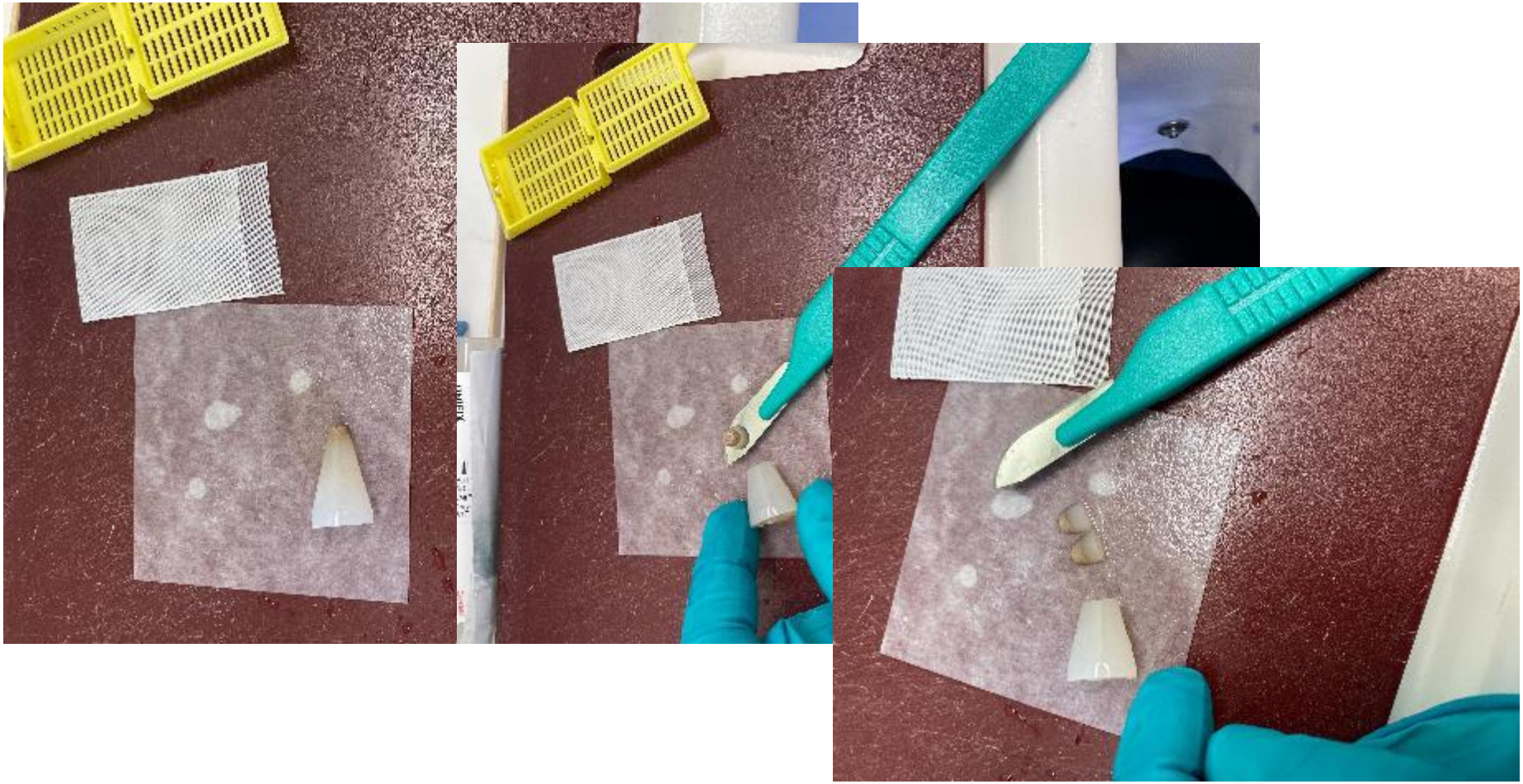

LABPON
Laboratorium Pathologie Oost-Nederland

Casus 1 longspoeling

- Man 81 jaar
- Afwijking LBK verdacht voor carcinoid
- Spoeling linker bovenkwab

LABPON
Laboratorium Pathologie Oost-Nederland

Casus 1 longspoeling

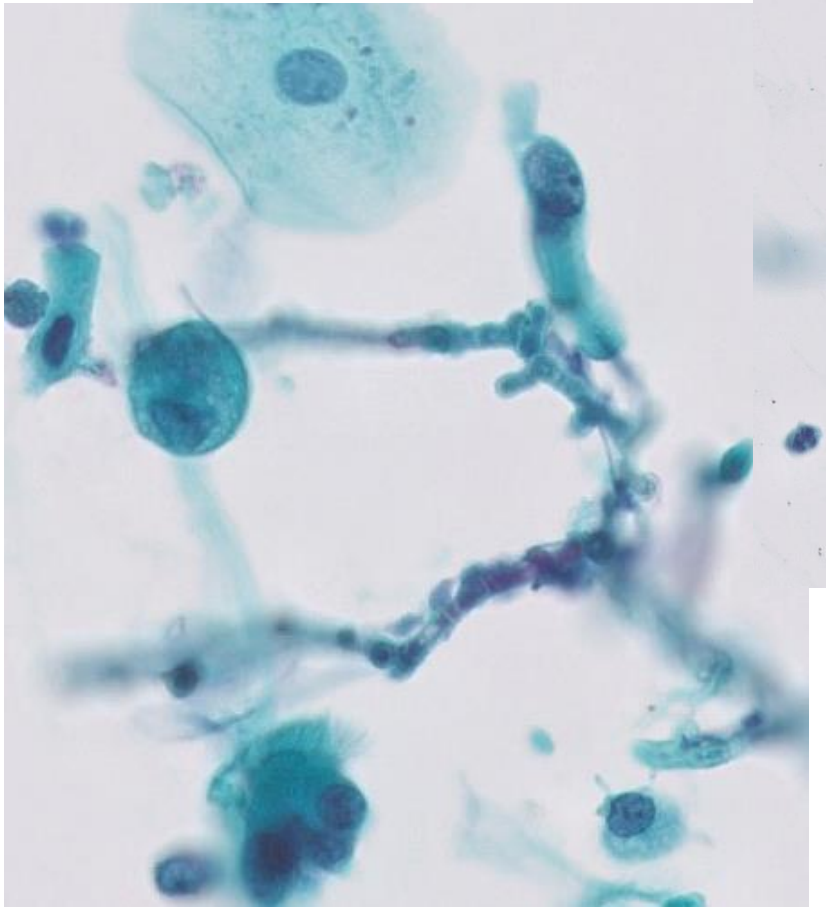

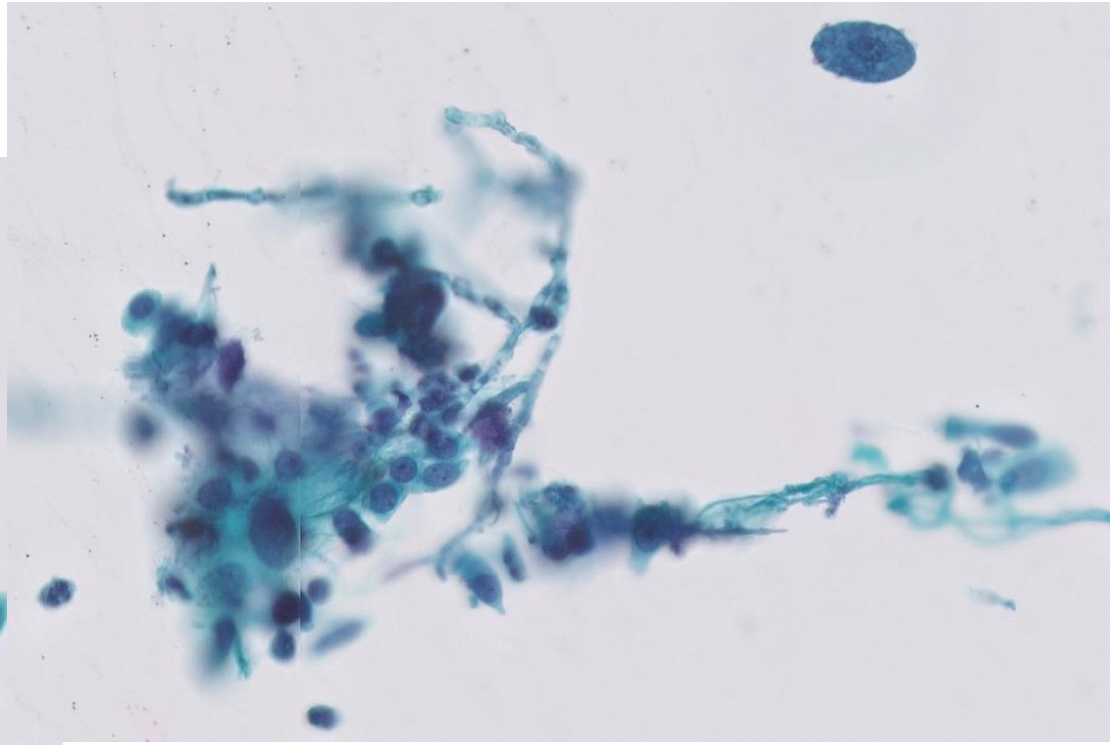

Dunnelaag Pap

LABPON
Laboratorium Pathologie Oost-Nederland

Casus 1 longspoeling

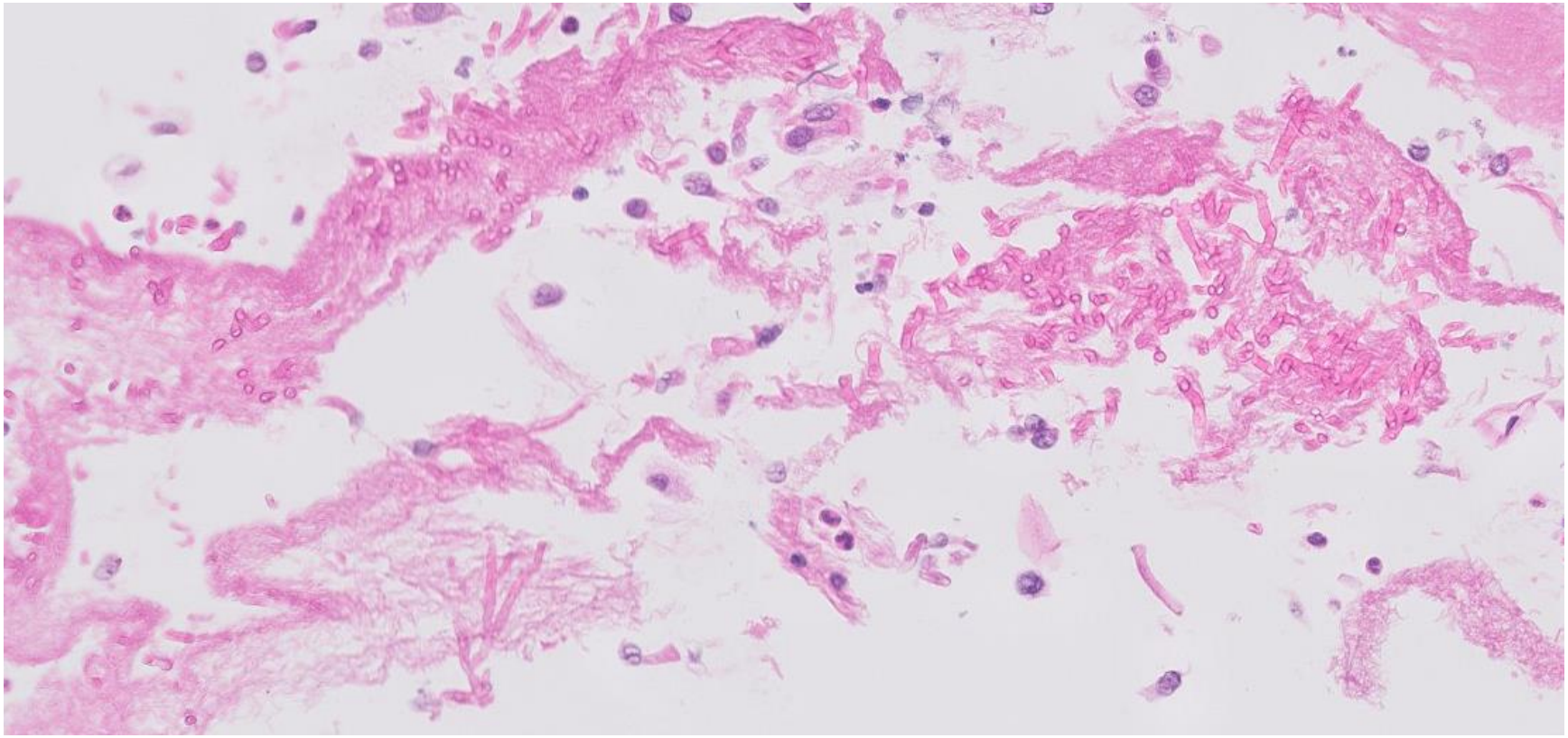

HE

LABPON
Laboratorium Pathologie Oost-Nederland

Casus 1
longspoeling

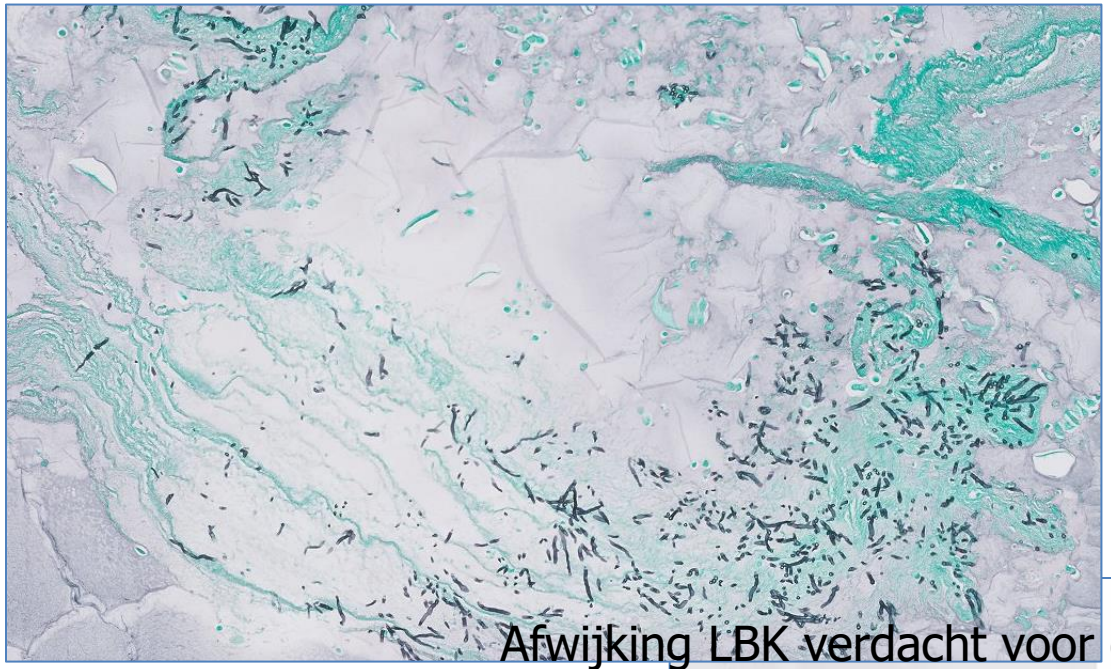

Afwijking LBK verdacht voor carcinoid

Grocott

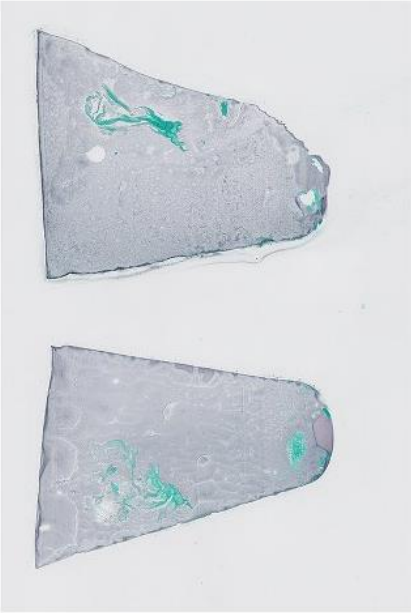

LABPON
Laboratorium Pathologie Oost-Nederland

Conclusie: casus I Bronchusspoeling

- schimmelsporen, die kunnen passen bij Aspergillus, beeld kan passen bij aspergilloom
- Geen aanwijzingen voor een carcinoïd of maligniteit.

LABPON
Laboratorium Pathologie Oost-Nederland

Casus 2 punctie lymfklier

- Man 74 jaar
- Patiënt is bekend met bijzondere tumor
- Verdenking op hepatogeen, peritoneaal en lymfogeen gemetastaseerde ziekte

LABPON
Laboratorium Pathologie Oost-Nederland

Casus 2 punctie lymfklier

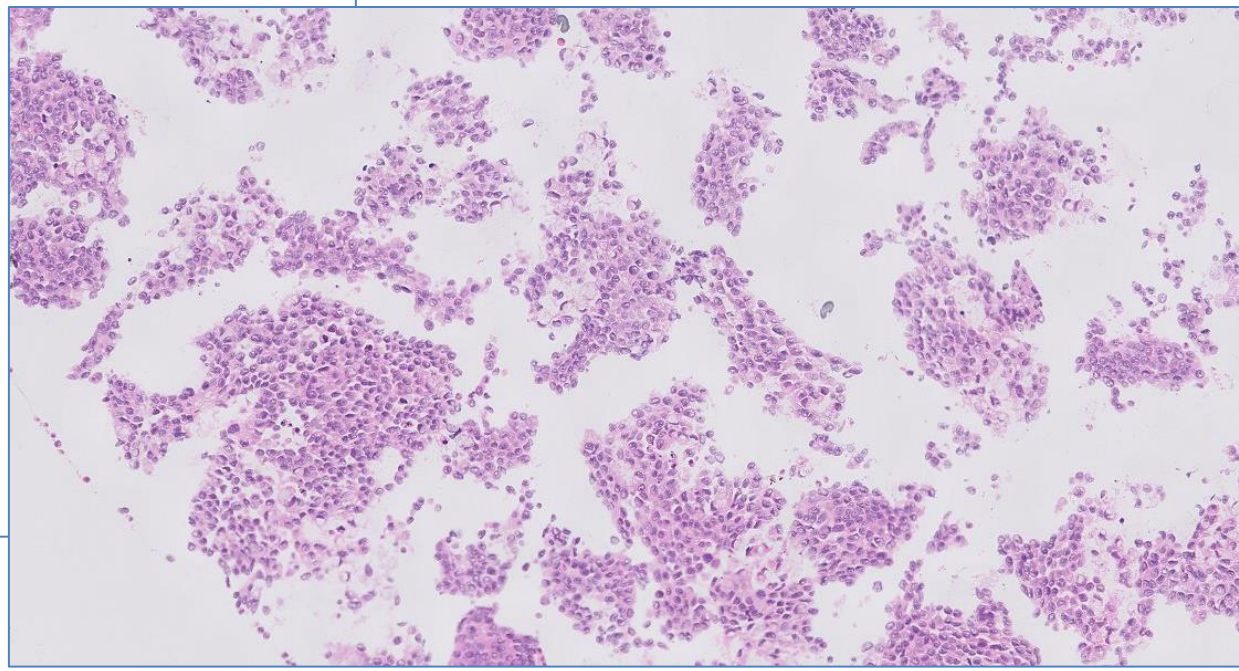

LABPON
Laboratorium Pathologie Oost-Nederland

Casus 2 punctie lymfklier

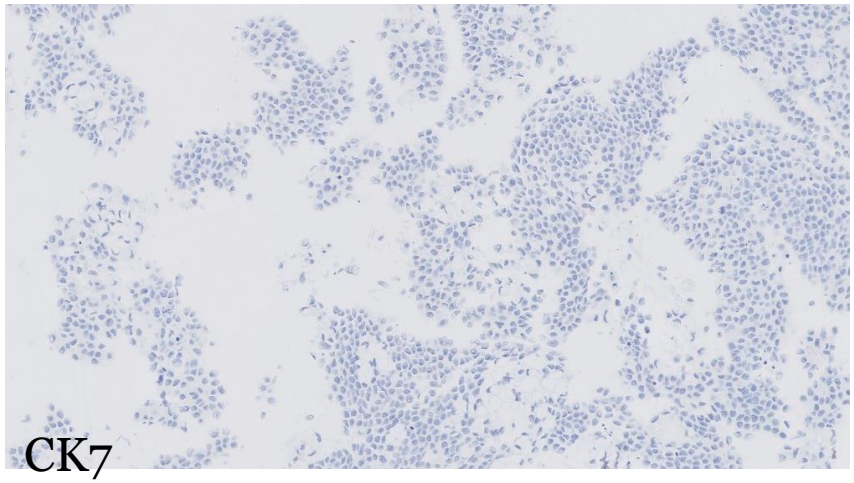

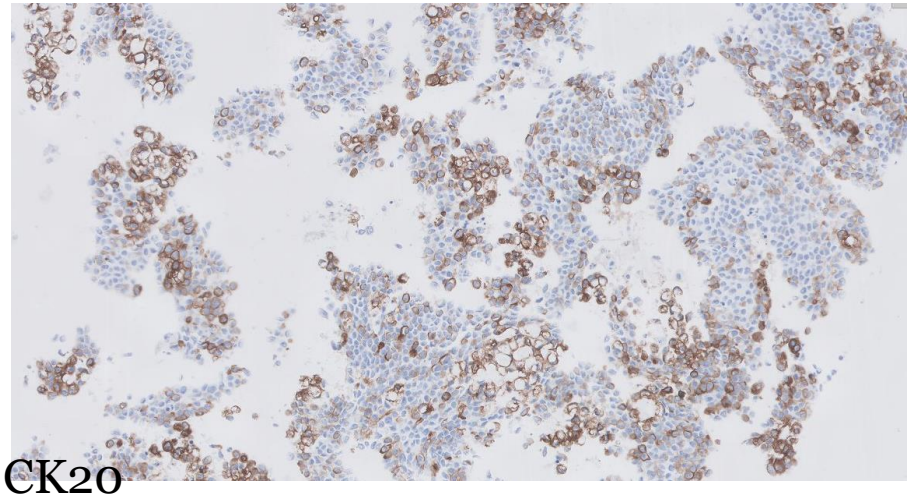

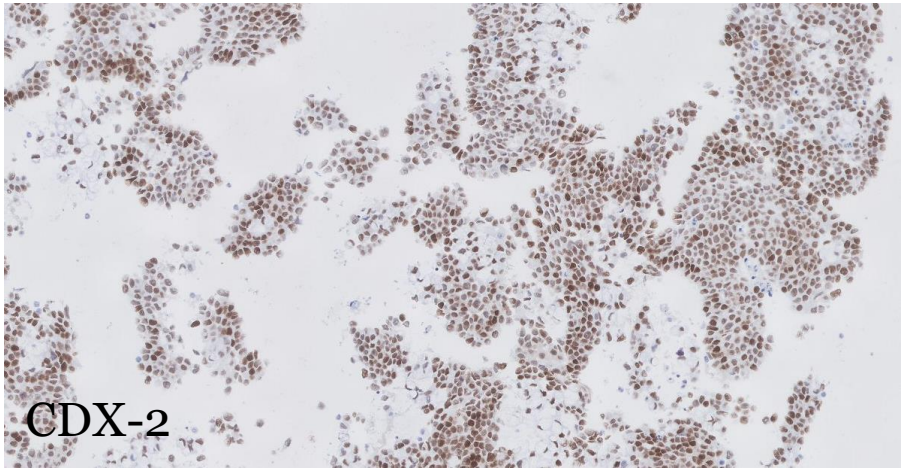

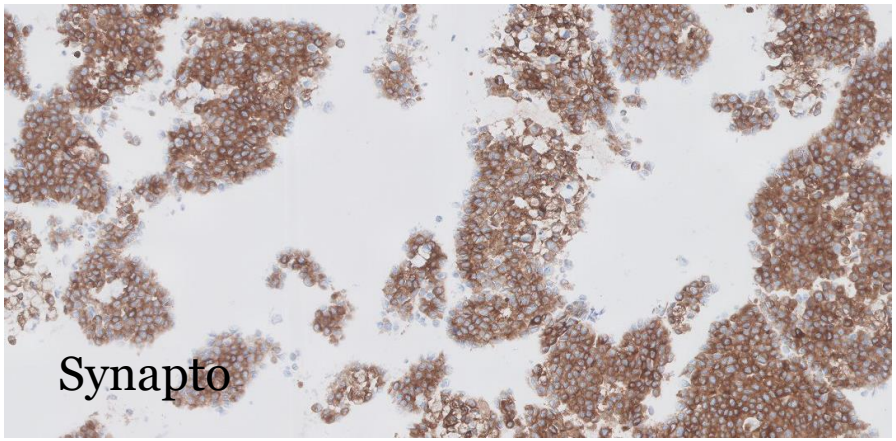

LABPON
Laboratorium Pathologie Oost-Nederland

Casus 2 punctie lymfklier

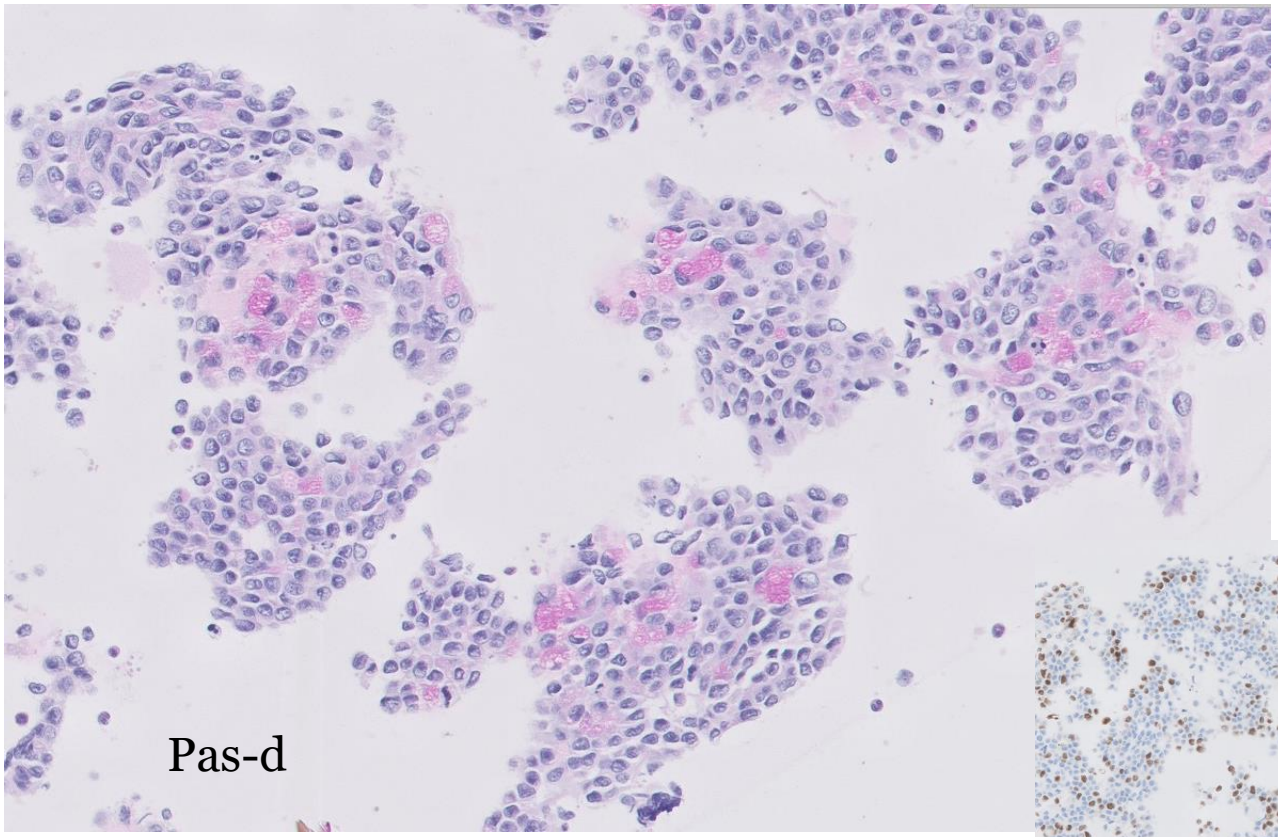

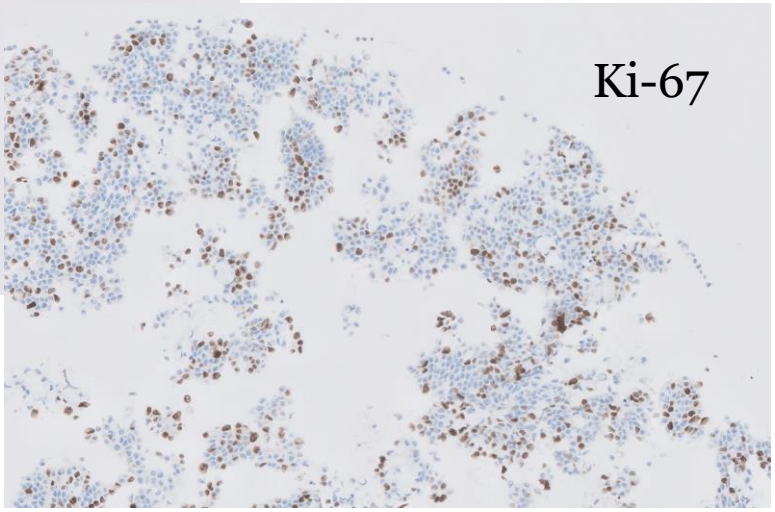

LABPON
Laboratorium Pathologie Oost-Nederland

Casus 2 punctie lymfklier

- In de PAS-d aankleuring van cellen die als zegelringcellen imponeren, maar voornamelijk lijkt het de neuro-endocriene component.

Immuunhistochemie:

- Positief: CK 8-18, CK20 (deels), synaptofysine, CDX2, Ki67 (ca. 20%).
- Negatief: CK7, chromogranine.

Conclusie:

Punctie hals links: metastase carcinoom, morfologisch en immuunhistochemisch passend bij metastase van het bekende MINEN (mixed neuroendocrien - non-neuroendocrien neoplasma (duodenum)

LABPON
Laboratorium Pathologie Oost-Nederland

Casus 3 EBUS punctie lymfklier

- Man 56 jaar
- Lymfklier station 4 rechts
- Verdenking maligniteit

LABPON
Laboratorium Pathologie Oost-Nederland

Casus 3 EBUS punctie lymfklier

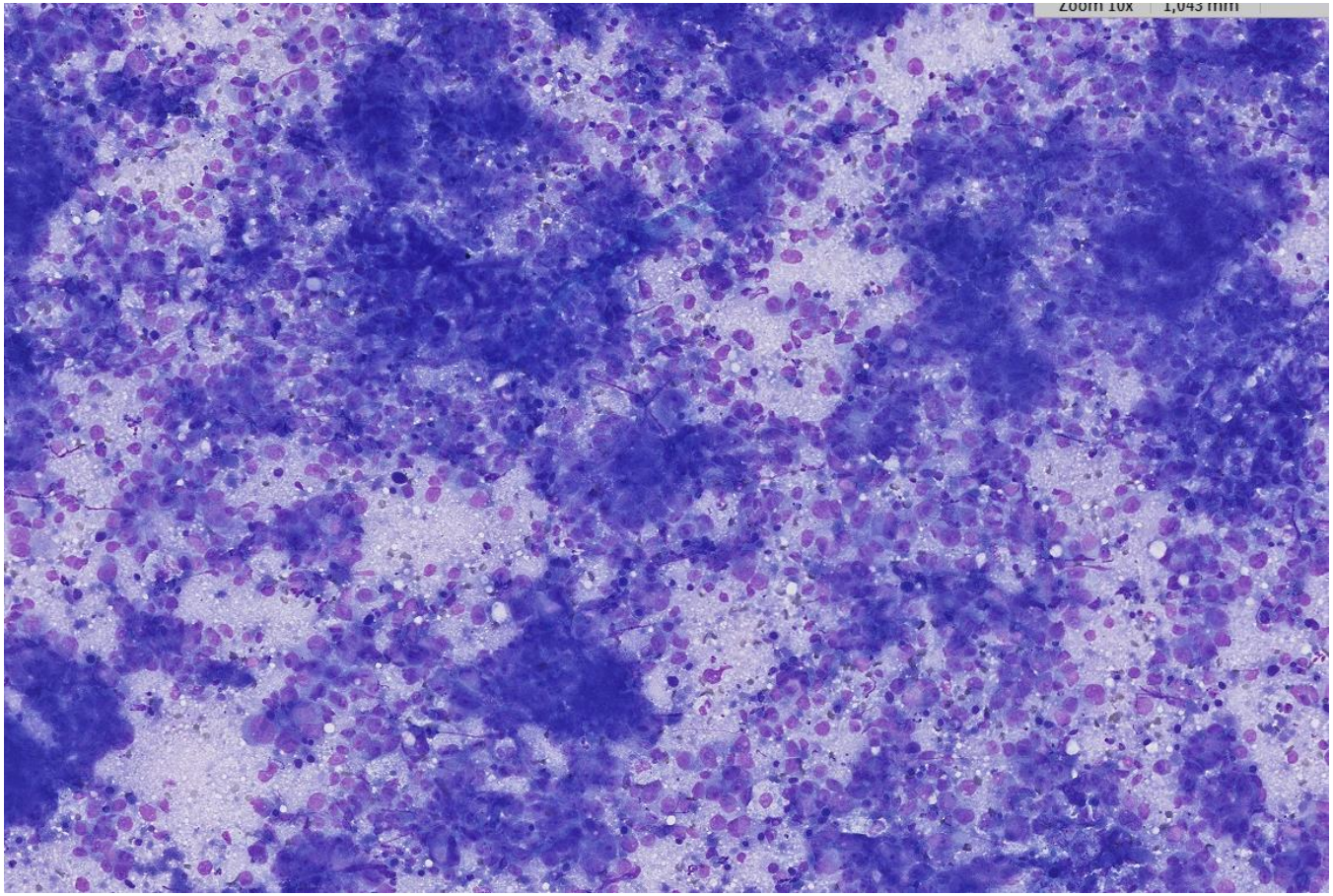

LABPON
Laboratorium Pathologie Oost-Nederland

Casus 3 EBUS punctie lymfklier

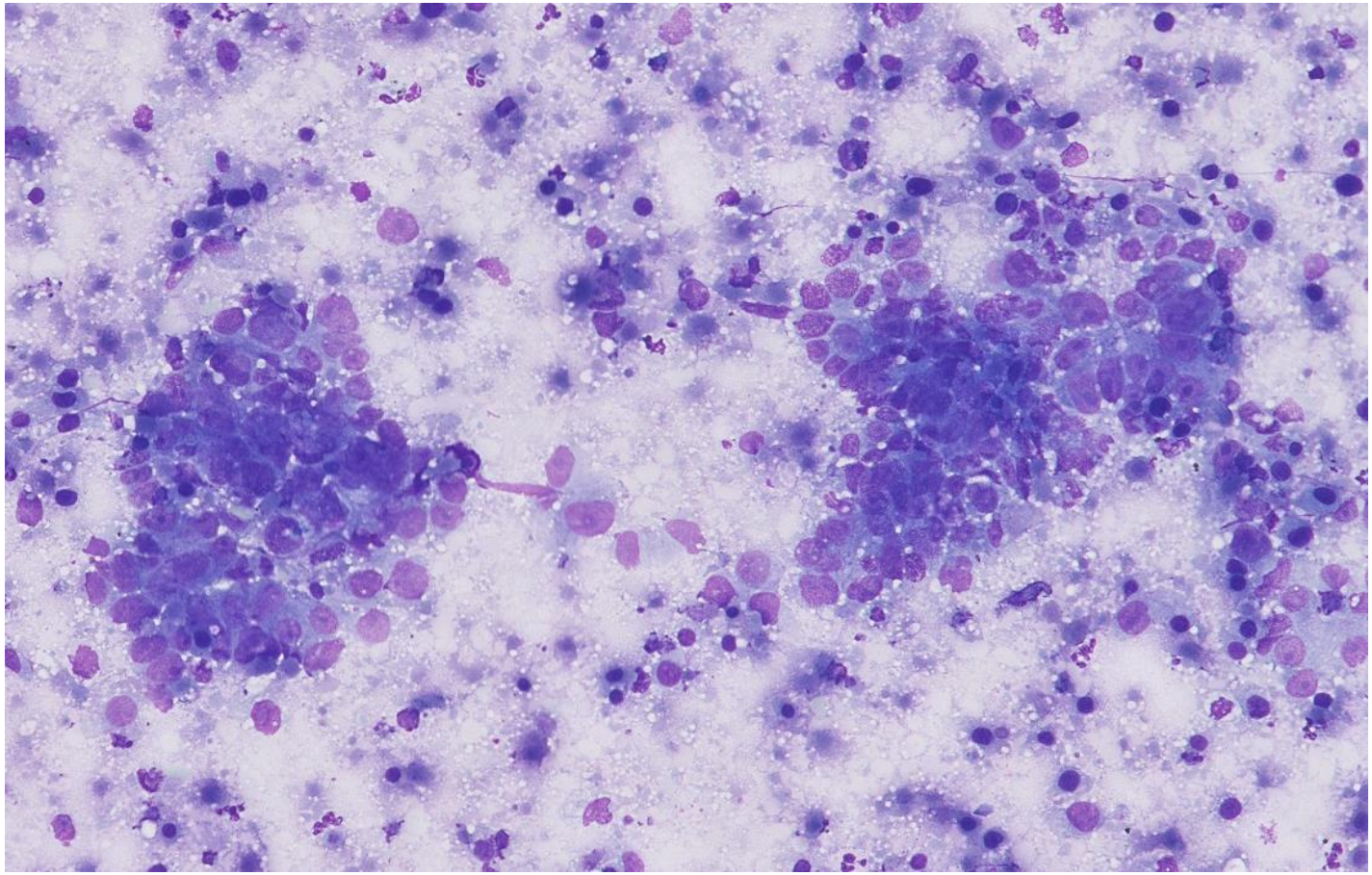

Casus 3 EBUS punctie lymfklier

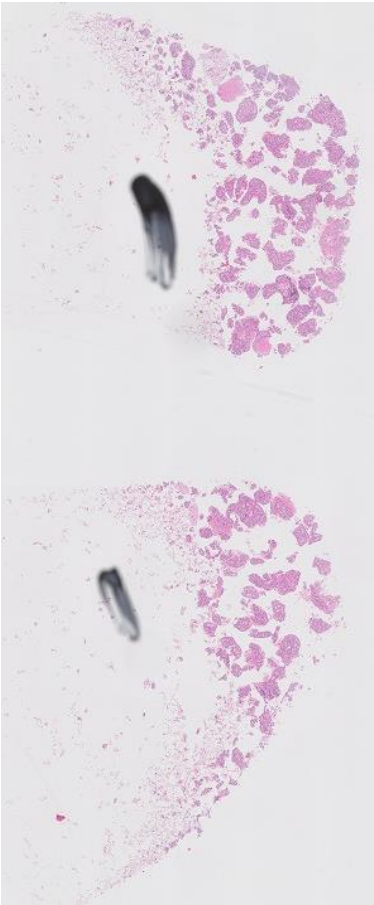

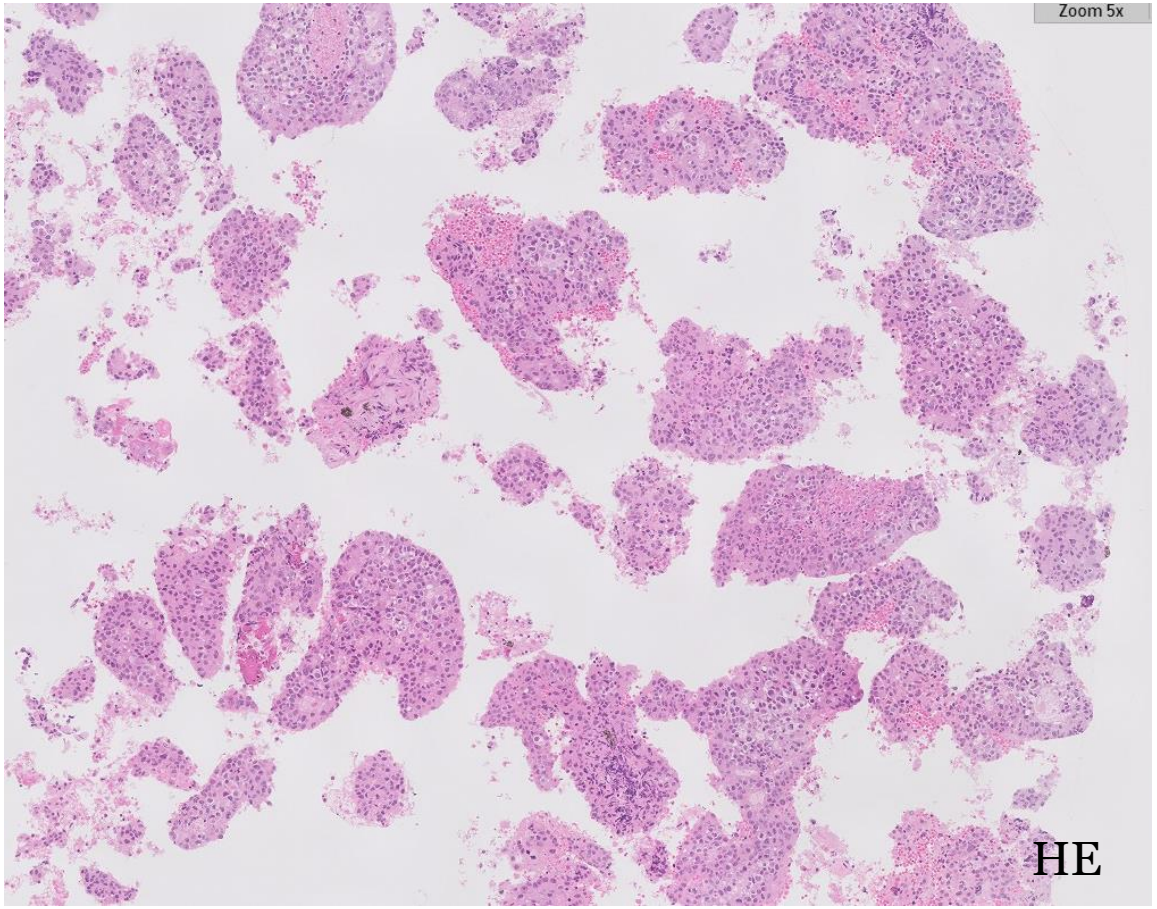

Casus 3 EBUS punctie lymfklier

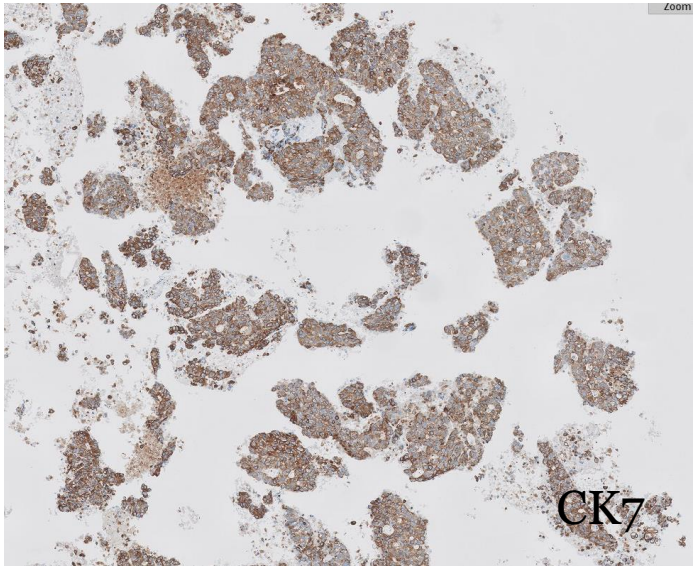

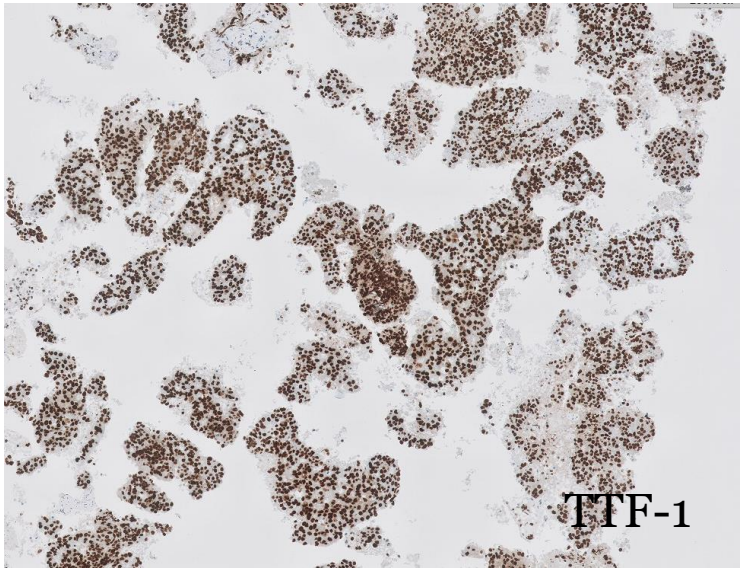

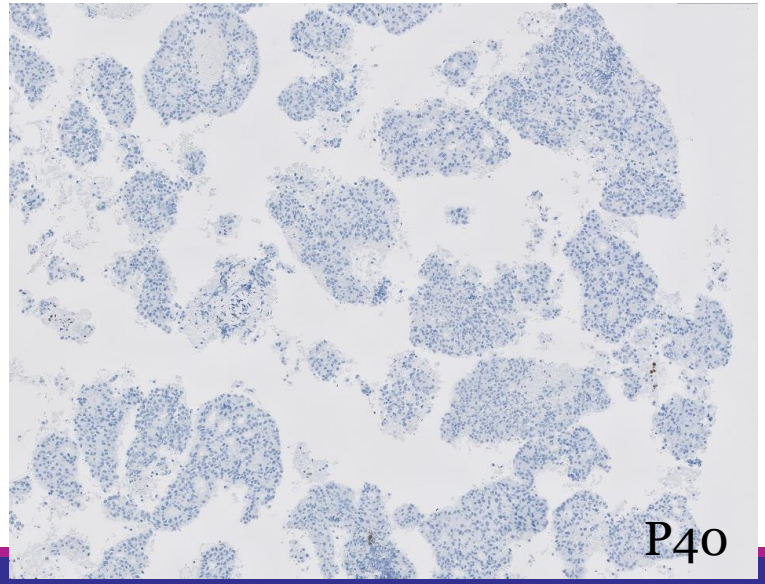

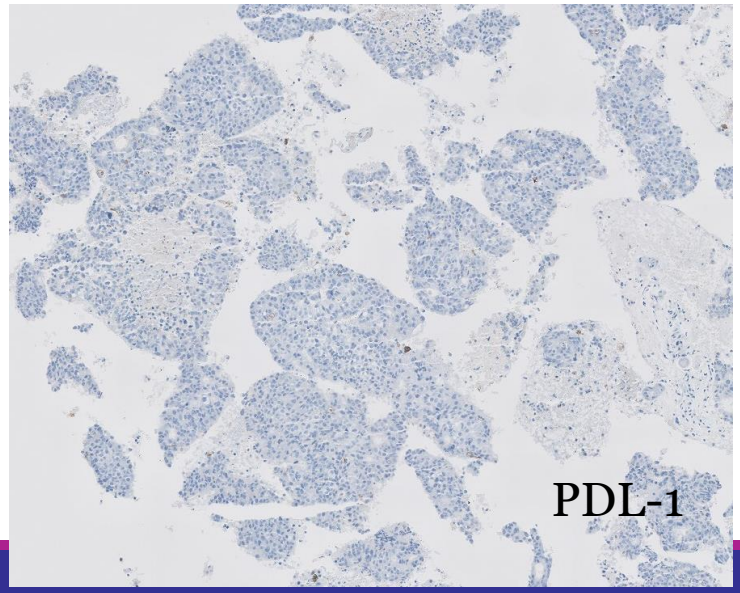

LABPON
Laboratorium Pathologie Oost-Nederland

Casus 3 EBUS punctie lymfklier

Immunocytochemie:

- Positief: TTF1 en CK7
- Negatief: P40
- PDL-1: NEGATIEF

Conclusie:

EBUS 4R vlgs Naruke: metastase adenocarcinoom (long).

LABPON
Laboratorium Pathologie Oost-Nederland

Casus 3 EBUS punctie lymfklier /moleculair diagnostiek

- Door middel van moleculaire diagnostiek werd geen oncogene mutatie in een van de onderzochte genen aangetoond. Tumoren waarin geen EGFR mutatie wordt aangetoond hebben een geringe responskans bij EGFR-TKI therapie.

- Archer gen fusie:
  Er werd geen gen-fusie voor ALK, ROS1, RET, MET, NTRK1, NTRK2, NTRK3 of NRG1 aangetoond.

LABPON
Laboratorium Pathologie Oost-Nederland

Vragen?