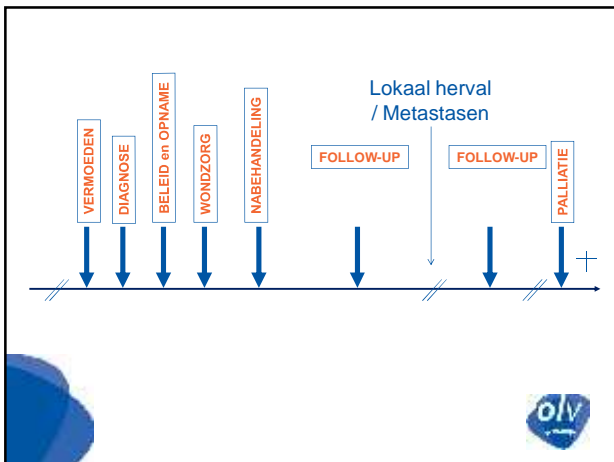




Lessenreeks: Senologie voor de Huisarts

Evelyn Despierre - Ignace Boelaert - Pieter Vermeulen
21/03/2016





Inhoud deel 1

Symptomen herkennen en borstkanker diagnosticeren in de huisartsenpraktijk:

- Kliniek
- Beeldvorming

Heelkundige procedures:

- Pre- en postoperatieve zorgen





Als u vragen heeft over borstreconstructie,
stuur uw vraag per SMS,
Dan probeer ik de grote lijnen te bespreken !



0473 / 35 11 89



4


KLINIEK



Klacht van de patiënt

- gevoelige of pijnlijke borsten
- pijnloos knobbeltje
- voelbaar hard gezwel
- tepelintrekking of huidintrekking
- roodheid, ontsteking, abces, wondje
- bloed- of melkachtig vochtverlies uit een tepel
- sinaasappelhuid

Alle veranderingen vragen aandacht;
ze kunnen goedaardig of kwaadaardig zijn.




Anamnese

- WANNEER en HOE werd het probleem eerst opgemerkt ? HOELANG bestaand ? EVOLUTIE ? CYCLISCHE variatie ?
- Voorgeschiedenis:
 - Senologisch: vroegere ingrepen of problemen, eerdere beeldvorming
 - Familiaal voorkomen van borstkanker
 - Risicofactoren: leeftijd, hormoongebruik, zwangerschappen



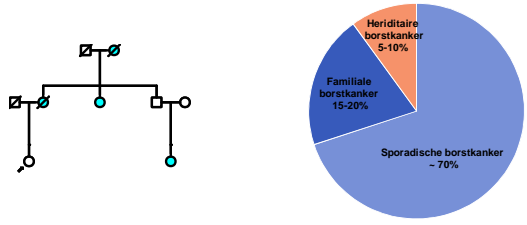
Cumulative incidence of breast cancer (%), by age



Source: WHO IARC



Familiale belasting



Karakteristieken van erfelijke kanker syndromen

- Familiale voorgeschiedenis
- Diagnose op jonge leeftijd
- Meerdere en bilaterale tumoren
- Zeldzame tumoren bv. borstca bij de man

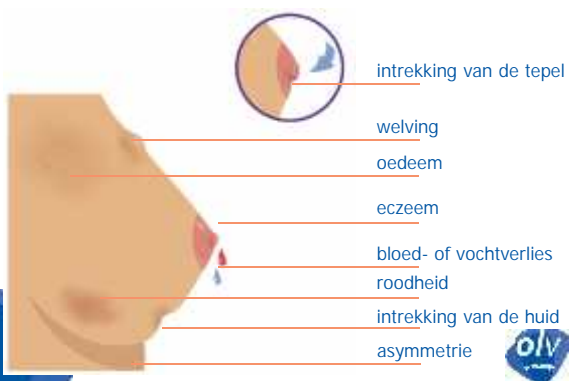


Klinisch onderzoek

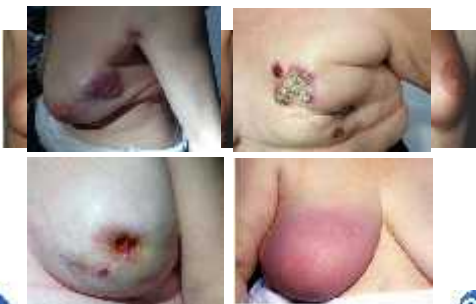Inspectie



Waarop letten?

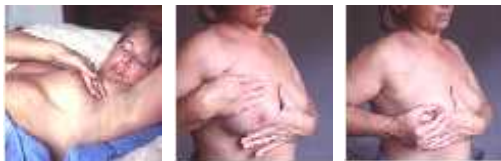

Klinisch onderzoek



Klinisch onderzoek

Palpatie



+ palpatie van de klierstreken
(cervicaal, infra- en supraclaviculair en axillair)



Waarop letten?

- **Palpabele nodule**
 - Grootte ?
 - Glad? Scherp afgelijnd?
 - Consistentie ?
 - Verhouding tot omgevende structuren ?
 - Mobiel?
 - Huidintrekking? Roodheid?
 - Tepelvocht ? Unilateraal ? Uniporieel ? Bloederig ?
- **Adenopathieën**
 - Diameter
 - Mobiel of gefixeerd ?
 - Aantal ?
 - Consistentie ?



Cyste

Fibroadenoom

Maligniteit



Bijkomende onderzoeken in functie van de leeftijd en bevindingen

Mammografie op jonge leeftijd enkel op specifieke indicatie



Borstcyste

- Leeftijd: meestal 35-55j
 - Later bij gebruik HST
- Echografische diagnose
 - Rx M/E herhalen indien >1j geleden
- Evacuerende punctie igv storend of groot
 - Cytologie van het vocht
- Geen resectie
 - Tenzij verdikte cystewand (muv inflammatoire veranderingen bewezen door FNAC) of een intraluminele onregelmatigheid van de wand
- Geen reëvaluatie indien echografisch onverwikkelde cyste



Fibroadenoom

- Leeftijd: meestal < 21j
- Echografische diagnose
- Corebiopsie zeker te overwegen
 - Uitz: jonge ptn, dan controle echo na 6 maanden
- Enkel resectie igv groei, grootte > 3 cm, cytologische atypie of pijnklachten



Tepelvochtverlies

- Unilateraal of bilateraal?
- Uniporieel of multiporieel ?
- Melk? Bloed? Helder? Sereus? Groen ? Bruin?

**FYSIOLOGISCH
PATHOLOGISCH
GALACTORRHEE**



Tepelvochtverlies

FYSIOLOGISCH

- Bilateraal en multiporieel
- Meestal niet spontaan
- Geel tot groen
- Oorzaak:
 - medicatie (oestrogenen, tranquillizers en andere) en seksuele stimulatie
- Zo KOZ en beeldvorming geruuststellend: geen verdere investigatie of behandeling
- R/ geruuststelling



Tepelvochtverlies

PATHOLOGISCH

- Spontaan, unilateraal, uniporieel, sereus, bruin of bloederig
- Oorzaak:
 - Bloederig: intraductaal papilloma of ductectasie met periductale mastitis of maligniteit
 - Overvloedig helder, waterig tepelvochtverlies : centraal papilloma
- To do: cytologie van het tepelvocht, KOZ en beeldvorming (Rx mammo-echo, MR, eventueel galactografie)
- R/microdochectomie



Tepelvochtverlies

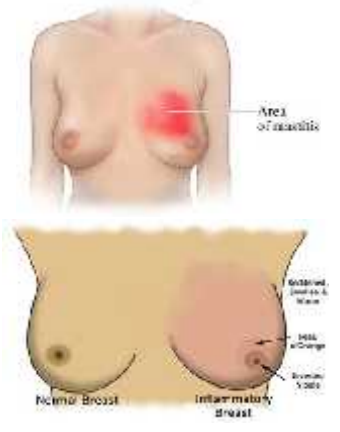
GALACTORRHEE

- Bilateraal, multiporieel, melk-achtig
- Oorzaak:
 - Hypofysetumor (zeker igv combinatie met amenorrhoe)
 - Hypothyroidie
 - Trauma van de thoraxwand
 - Medicatie (antidepressiva, psychofarmaca, ...)
- To do: RX mammo-echo (>35 jaar), MR borsten, prolactinedosage, schildkliertesten, RX sella tursica en KST hypofyse



Mastitis

- Roodheid
- Pijn
- Zwelling
- Koorts



Mastitis - borstvoeding

- Klinisch onderzoek + echografie
- Oorzaak: S. Aureus
- Lokale warmte – borstvoeding verder
- Flucloxacilline (Floxacen®, Staphycid®) 4 x 500 mg/dag
 - bij peni-allergie: Erythromycine 500 mg 4 x per dag
- Abscesvorming -> drainage



Non-lactatie mastitis

- Lokaal
 - Meestal periareolair
 - Oorzaak: aëroben + anaëroben
 - Onderliggend abces?
 - Vaak (ex) rooksters
- Volledige borst
 - Mastitis carcinomatosa?



Non-lactatie mastitis

- Echo borsten: abces?
- Mammografie uitstellen tot afgekoeld?
- Amoxiclav 2 x 2 gram/dag
 - i.g.v. allergie: Erythromycine 2x 500 mg/d + metronidazole 3x 200mg/d
- Abces -> drainage
- Rookstop



BEELDVORMING




Beeldvorming

Dr. I. Boelaert
Medische beeldvorming
OLV Aalst









Asymptomatische vrouwen zonder verhoogd risico

- Life time risk 11-12%
- < 40 jaar: geen indicatie voor screening
- 40-49 jaar: mogelijke indicatie maar voor- en nadelen overleggen
- 40-69 jaar: georganiseerde screening, bevolkingsonderzoek
- >70 jaar: screening blijft nuttig, voor- en nadelen afwegen

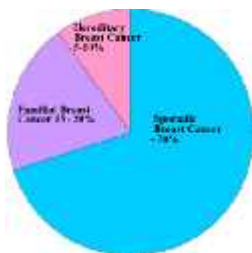


40-49 jaar, asymptomatisch

- Geen georganiseerde screening
 - Dosis/detectie ratio versus Dosis/inductie ratio
 - Lagere sensitiviteit van mammografie bij hogere densiteit borstklierweefsel
- Individuele screening
 - Patiënt uitleg geven over voor- en nadelen
 - Vals negatieven, vals positieven



Familiale belasting / verhoogd risico



Asymptomatische vrouwen met een (sterk) verhoogd risico

- Nieuwe nomenclatuur voor mammografie, echografie en MRI borsten
- In voege van 1/2/2016
- Life time risk 30%
- Notificatie (formulier)
- Specifieke (individuele) screening met jaarlijkse MX, en echografie (en MRI)



Notificatie blad

(The following text is extremely faint and mostly illegible due to low resolution. It appears to be a notification form or document related to breast cancer screening.)



KCE Nieuw in 2016



BORSTKANKERSCREENING: HOE VROUWEN MET EEN VERHOOGD RISICO IDENTIFICEREN - WELKE BEELDVORMING GEBRUIKEN?



Aanbevelingen

- Een risicobepaling moet eerst het onderscheid maken tussen vrouwen die een risico hebben vergelijkbaar met de algemene populatie en zij die een verhoogd risico hebben. Dit moet in de eerste plaats gebeuren op basis van een eenvoudige familiale anamnese.
- Bij vrouwen met een verhoogd risico kan een grondigere risicobepaling volgen om individueel advies te kunnen geven over de screeningstrategie, genetische tests en profylactische maatregelen. Dergelijke individuele risicobepaling moet steeds besproken worden met de vrouw, rekening houdend met alle mogelijke maatregelen, limieten, onzekerheden en alternatieven



Hoe het individuele risico bepalen

- De belangrijkste risicofactor is familiale belasting
- Gemiddeld risico: geen of één eerste- of tweedegraads familielid met borstkanker, waarbij de diagnose werd gesteld op een leeftijd ouder dan 40 jaar
- Verhoogd risico (levenslang risico op borstkanker tussen 17 en 29%): één eerstegraads familielid met borstkanker gediagnosticeerd op een leeftijd jonger dan 40 jaar
- Sterk verhoogd risico (levenslang risico op borstkanker van 30% of hoger): Twee eerste- of tweedegraads familieleden met de diagnose van borstkanker op een gemiddelde leeftijd jonger dan 50 jaar waarbij minstens 1 van de 2 familieleden eerstegraads verwant is.



Hoe het individuele risico bepalen

- Het bepalen van het individueel risico: het Gail model of het Tiner-Cuzick model
- Nieuwe vraag van Domus Mediac aan KCE
- Vrouwen met zeer dets borstweefsel kunnen tot de categorie met een verhoogd risico gerekend worden



Welke screeningstechnieken

- (screenings)mammografie
- Het gebruik van echografie is niet aanbevolen in het bevolkingsonderzoek naar borstkanker omdat er slechts weinig extra borstkankers opgespoord worden en het aantal extra onderzoeken en valse positieve resultaten te hoog.
- Op basis van de beschikbare gegevens is het eveneens niet aanbevolen om bij vrouwen met dens borstweefsel de echografie te gebruiken als screeningsonderzoek.
- Bij vrouwen met een verhoogd risico op borstkanker is het aanbevolen een jaarlijkse mammografie aan te bieden vanaf 40 tot 49 jaar



Welke screeningstechnieken

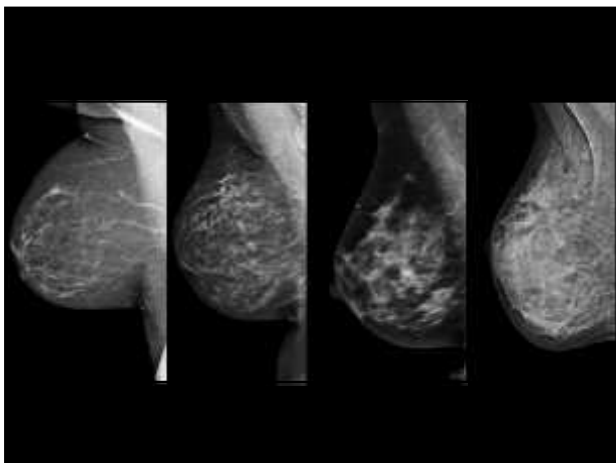
- Voor vrouwen met een bewezen sterk verhoogd risico op borstkanker wordt jaarlijks MRI en mammografie aanbevolen vanaf de leeftijd van 30 jaar of 5 jaar vóór de leeftijd van het jongst gediagnosticeerde familielid. Het gebruik van echografie kan eveneens overwogen worden bij deze risicocategorie, bijvoorbeeld om het interval te verkorten of als aanvullend onderzoek bij positieve MRI of mammografie.
- Alle vrouwen die deelnemen aan een screening moeten geïnformeerd worden over de mogelijkheid van vals positieve onderzoeken, het blijvend risico op intervalkanker en het ontbreken van data die een invloed op morbiditeit en mortaliteit aantonen voor screening buiten het algemeen bevolkingsonderzoek.

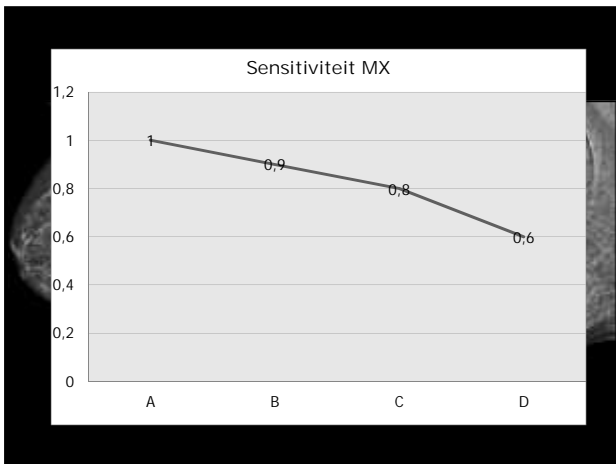


Borstdensiteit en sensitiviteit Mammografie

- Densiteits klasse: BIRADS A, B, C en D
- Sensitiviteit, masking effect
- Hoger densiteit / verhoogd risico
- www.areyoudense.org
- Screening/standaard BIRADS rapport








www.areyoudense.org

Are You DENSE?
"younger and sparser"

Early Matters
stage of cancer discovery
influences prognosis
for breast cancer survival

Dr. Nancy Cappello

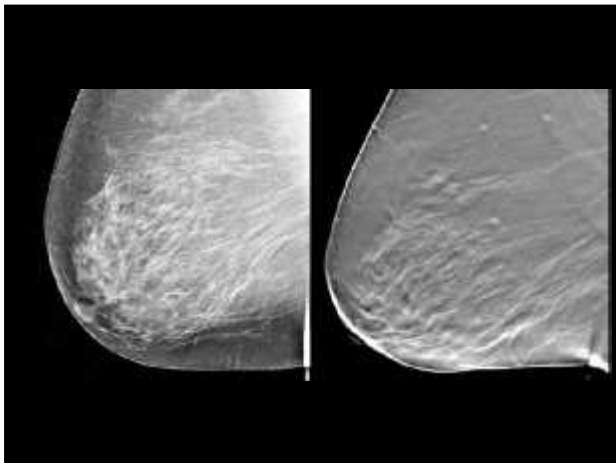


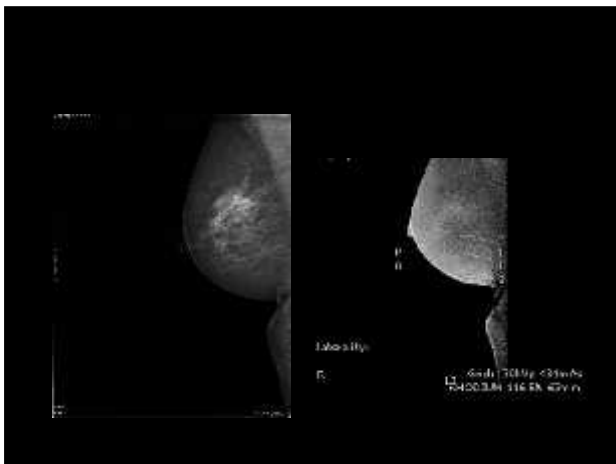
Strategie screening bij dense borsten (en verhoogd risico)

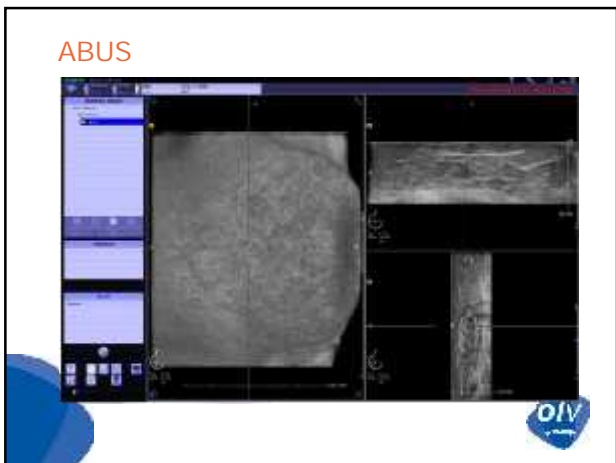
- Aanvullende echografie, ACRIN 6666 trial
- Digitale mammografie, DMIST trial
- Aanvullende DBT: Digitale breast tomosynthesis, OSLO trial, STORM trial, MALMO Trial
- ABUS: 3D automatische all breast ultrasound, kleinere reeksen, viertal papers
- MRI, ACRIN



Breast tomosynthesis







Waarde bijkomende onderzoeken

- Echografie:
 - 4,1/1000 extra borstkanker diagnoses
 - Zeer sensitief, eerder lage specificiteit
 - Veel vals positieven
- Tomosynthese:
 - 1,25/1000 extra diagnoses
 - Verminderde recall
 - Hoge sensitiviteit en specificiteit
- MRI Mammæ:
 - 14,6/1000 extra diagnoses
 - Hoogste sensitiviteit maar aspecifiek
 - Hoge NPV



Symptomatische patiënten

- Welke onderzoek?
 - In functie van kliniek
 - In functie van de leeftijd
- BIRADS
- Casussen



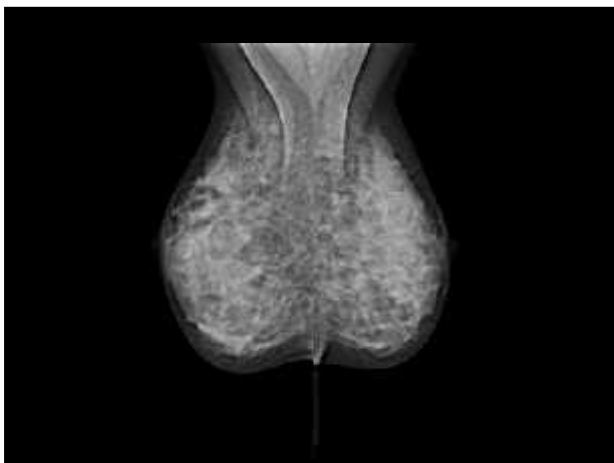
Mammography lexicon		Mammography lexicon	
Breast composition	A. cranial-lateral B. axillary view of the glandular tissue C. lateral view of the glandular tissue D. axillary view of the glandular tissue	Breast composition	Asymmetry: focal or diffuse
	shape: oval, round, irregular margin: circumscribed, obscured, spiculated density: fat-to-squid light		shape: oval-round-irregular margin: circumscribed density: fat-to-squid
Asymmetry	Asymmetry: focal or diffuse	Asymmetry	Asymmetry: focal or diffuse
	Asymmetry: focal or diffuse		Asymmetry: focal or diffuse
Calcifications	Asymmetry: focal or diffuse	Calcifications	Asymmetry: focal or diffuse
	Asymmetry: focal or diffuse		Asymmetry: focal or diffuse
Asymmetry	Asymmetry: focal or diffuse	Asymmetry	Asymmetry: focal or diffuse
	Asymmetry: focal or diffuse		Asymmetry: focal or diffuse

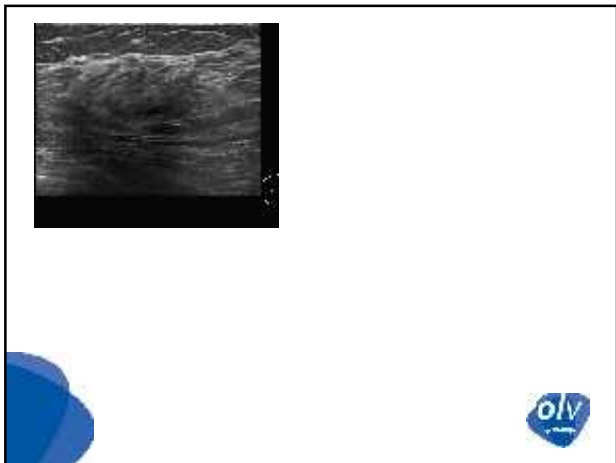Final Assessment Categories		
Category	Management	Likelihood of cancer
0	Need additional imaging or other evaluation	0%
1	Reassurance	Essentially 0%
2	Reassurance	Essentially 0%
3	Short-term follow-up (3 to 6 months)	Less than 5%
4	Excisional biopsy	Low suspicion for malignancy (2% to 10%) Moderate suspicion for malignancy (10% to 25%) High suspicion for malignancy (>25%)
5	Excisional biopsy	High
6	Simple excision when clinical approach	High

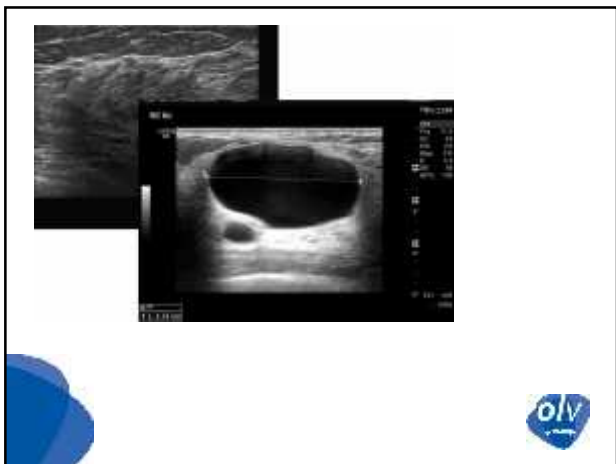
Jonge vrouw 20 jaar voelt 'iets' in de borst

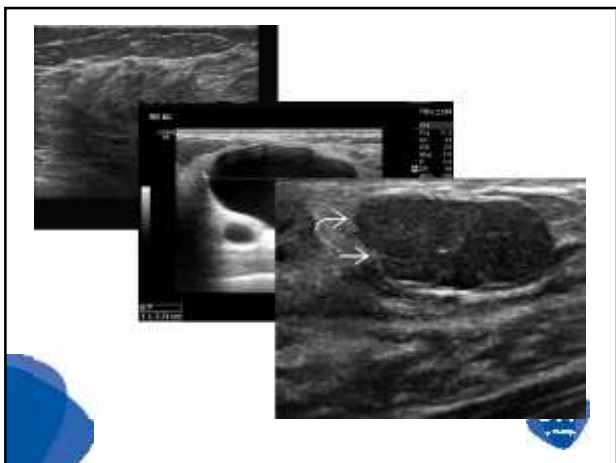- Welke onderzoek ?
 - Mammografie
 - Echografie

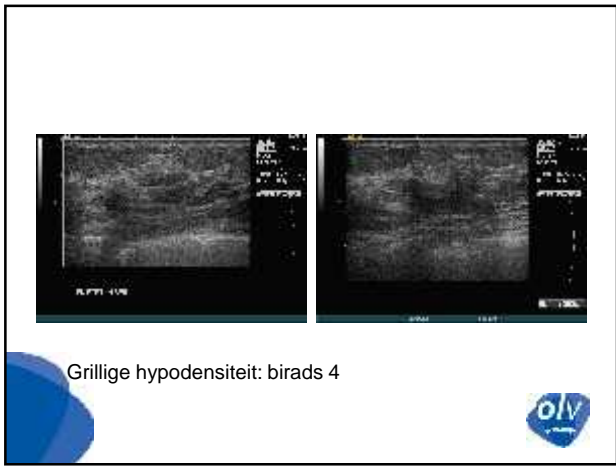


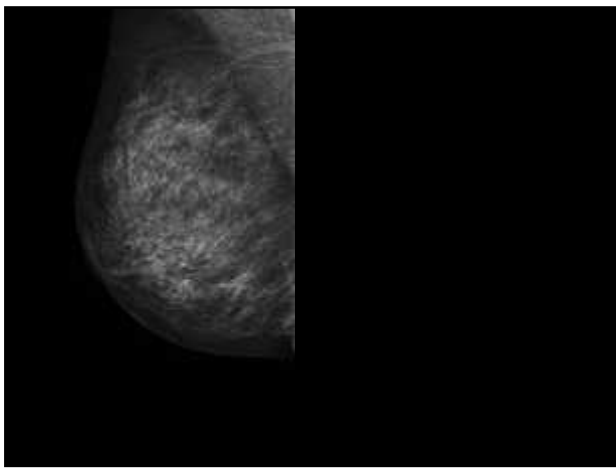


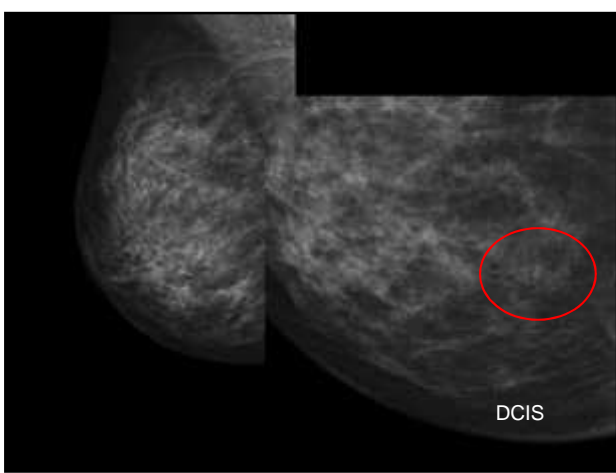








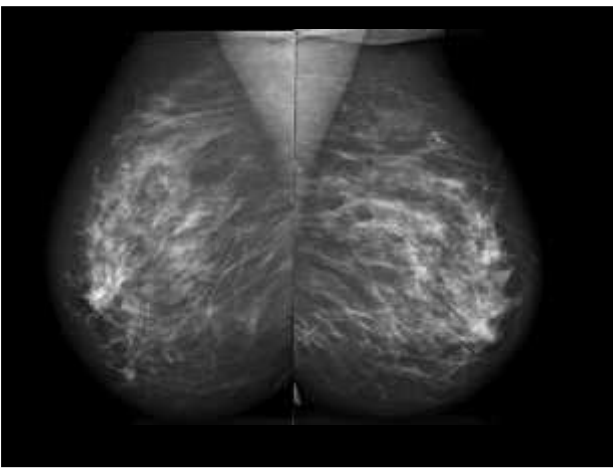


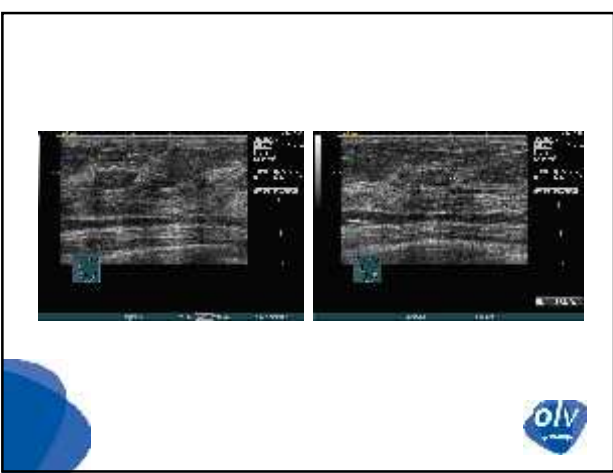


Vrouw van 42 mastodynie

- Beeldvorming ?



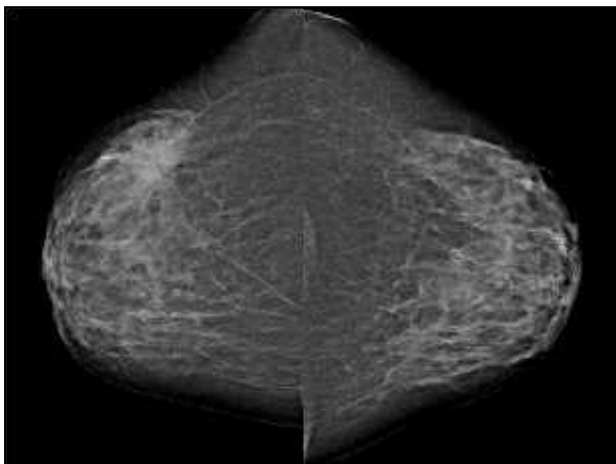




Mastodynie

- Geen routine mammografie
- Mastodynie zonder andere symptomen maar patiënte komt in aanmerking voor screening
- Unilateraal, persistent en niet samenhangend met de menstruele cyclus.

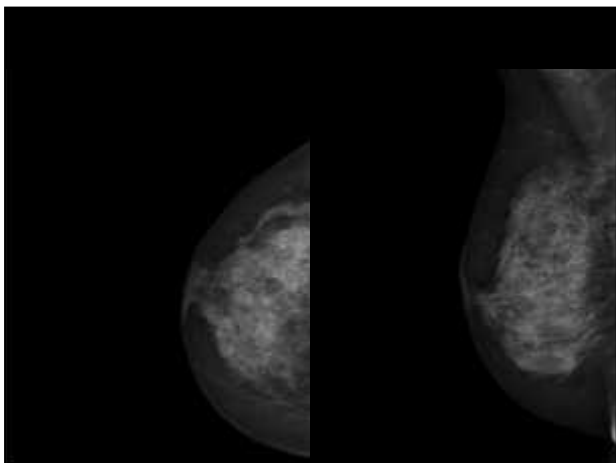


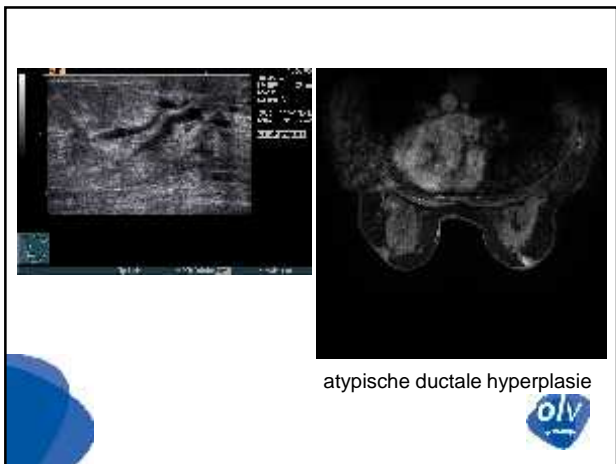


Tepelvochtverlies

- Bloederig tepelvochtverlies rechts
- Uniporieële, spontane, unilaterale recidiverende of persistentende galactorree

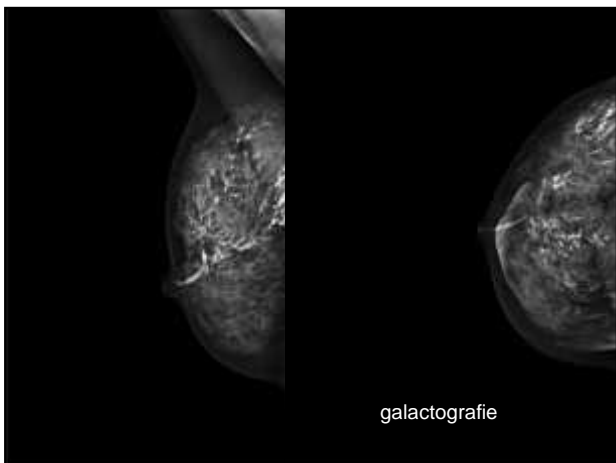




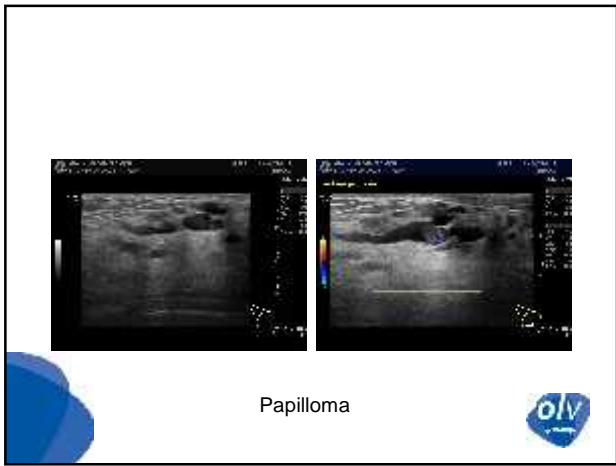


atypische ductale hyperplasie



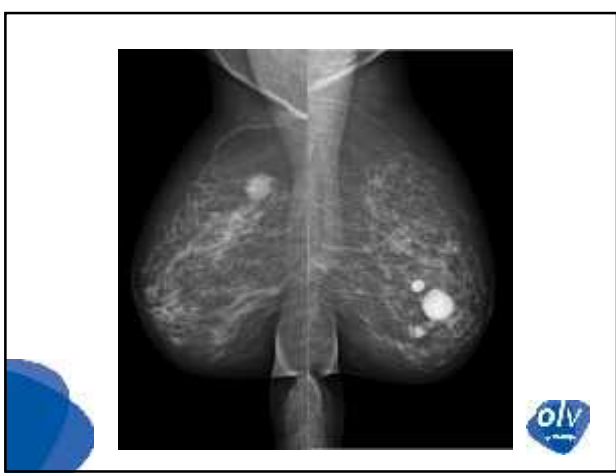


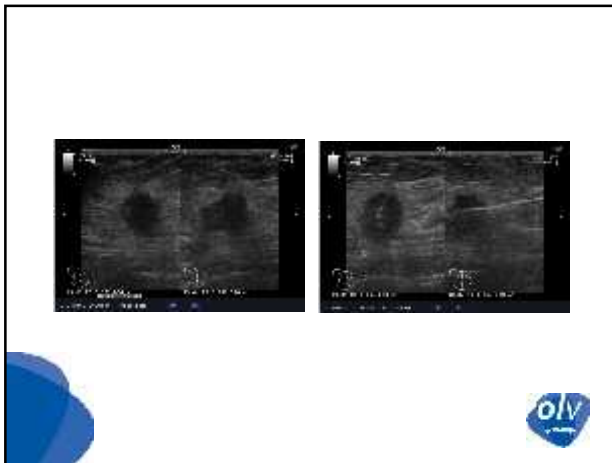
galactografie

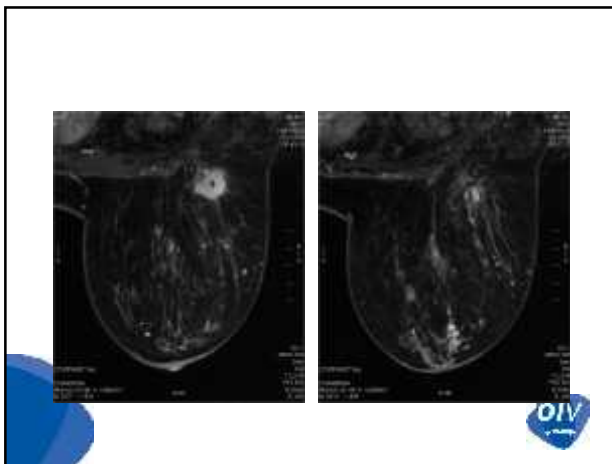


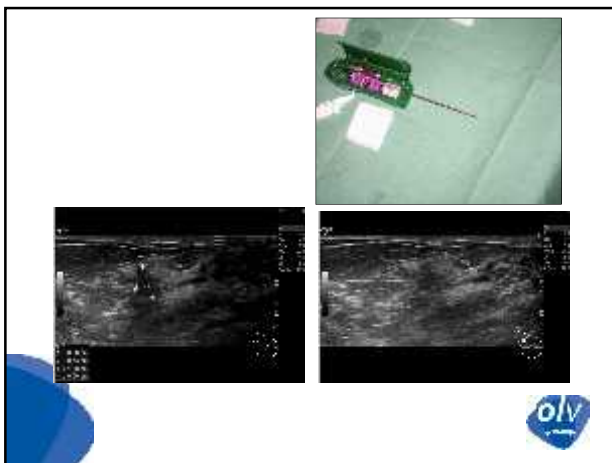
Vrouw 64 jaar

- Palpabele, 2 cm grote massa axillaire uitloper rechter borst





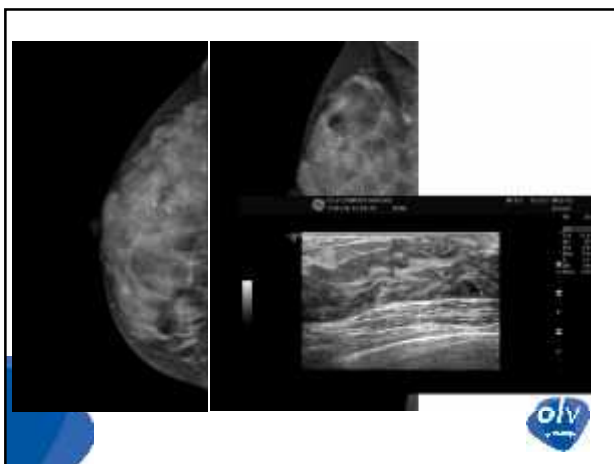


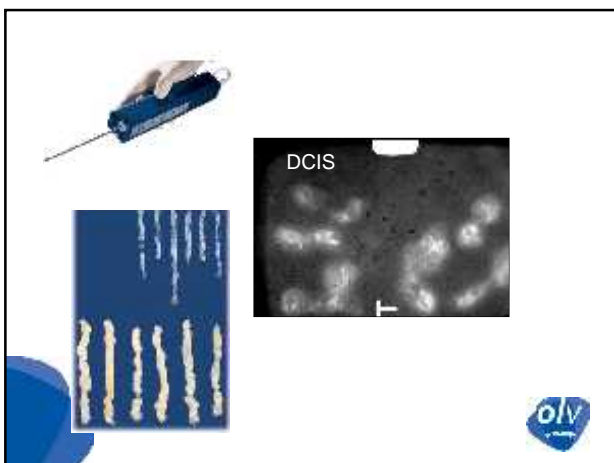


Vrouw, 52 jaar

- Asymmetrische harde schijf retro-areolair tot supero-extern rechts





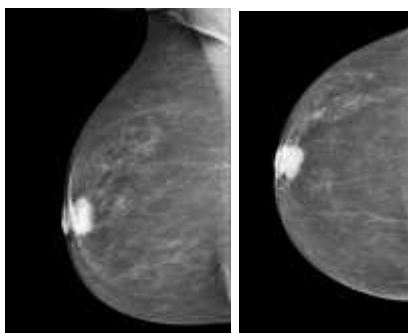


ANTICO

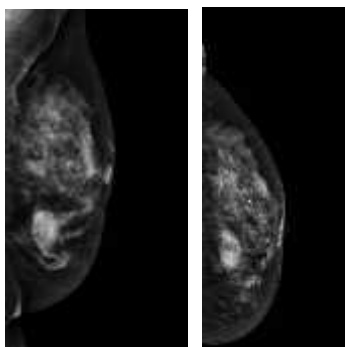
- Aspirine geen contraindicatie
- Plavix zo mogelijk stoppen (vaak in combinatie met aspirine)
- Switch van coumarines naar laag moleculair gewicht heparine




Tepelintrekking, 75 jarige dame



Huidretractie

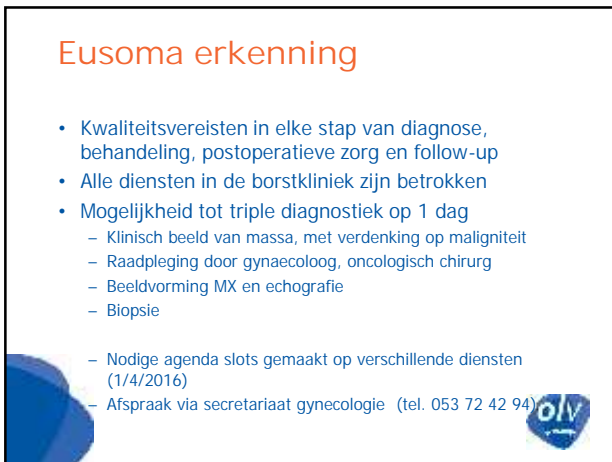


EUSOMA erkenning

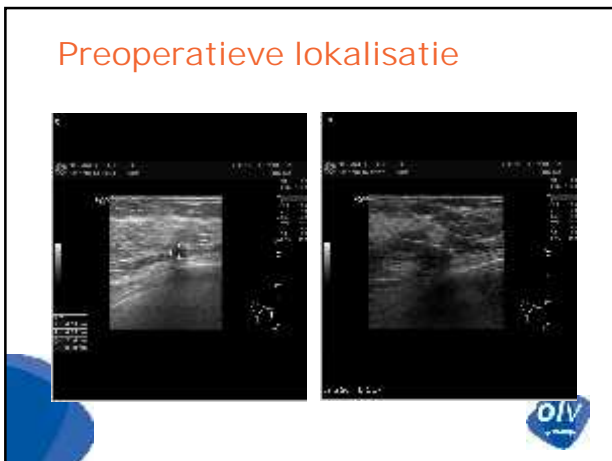


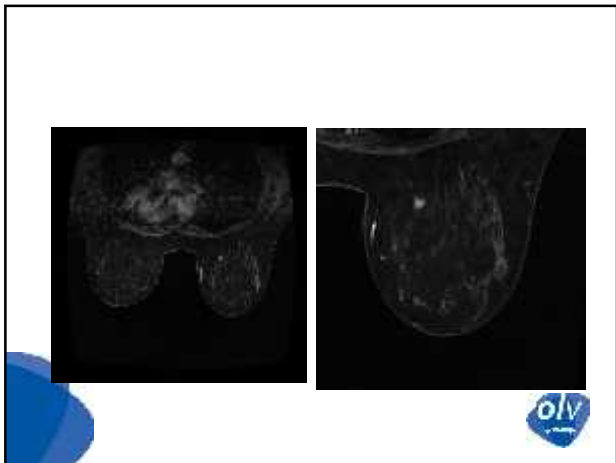
Eusoma erkenning

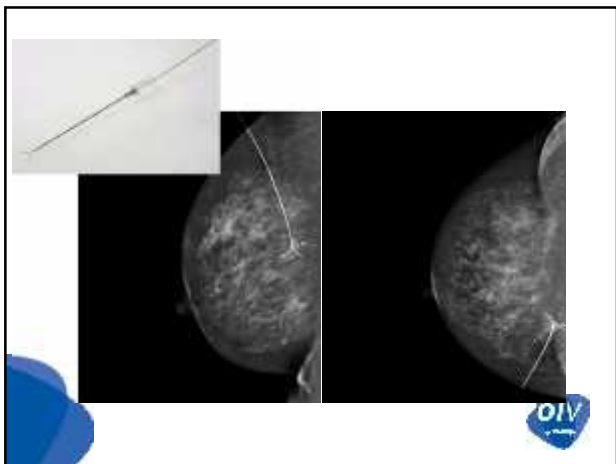
- Kwaliteitsvereisten in elke stap van diagnose, behandeling, postoperatieve zorg en follow-up
- Alle diensten in de borstkliniek zijn betrokken
- Mogelijkheid tot triple diagnostiek op 1 dag
 - Klinisch beeld van massa, met verdenking op maligniteit
 - Raadpleging door gynaecoloog, oncologisch chirurg
 - Beeldvorming MX en echografie
 - Biopsie
- Nodige agenda slots gemaakt op verschillende diensten (1/4/2016)
- Afspraak via secretariaat gynecologie (tel. 053 72 42 94)

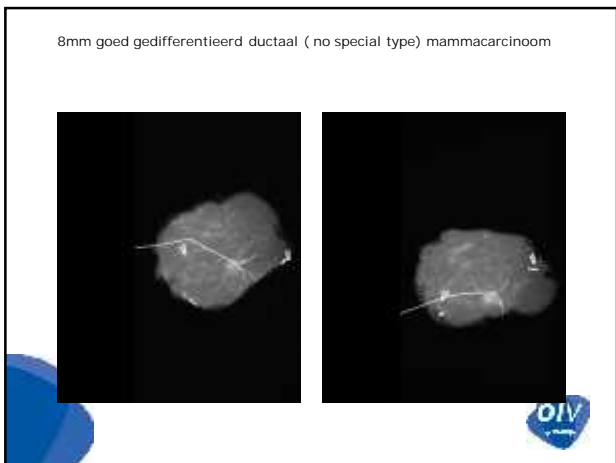


Preoperatieve lokalisatie










Pre- en peroperatieve zorgen



Preoperatieve staging

UITSLUITEN METASTASERING


- In situ carcinoom: geen staging
- Invasief:
 - Kleine tumoren (<2cm) en N0:
geen staging, tenzij klachten of ongunstige moleculaire kenmerken
 - T2 tumoren (2-5 cm):
Rx thorax, echo lever, CA 15.3
Botscan: enkel bij klachten
 - Grote tumoren (>5cm), N+ of slechte moleculaire kenmerken:
CT thorax-abdomen, botscan, CA 15.3
Verdere onderzoeken ifv kliniek en beeldvorming

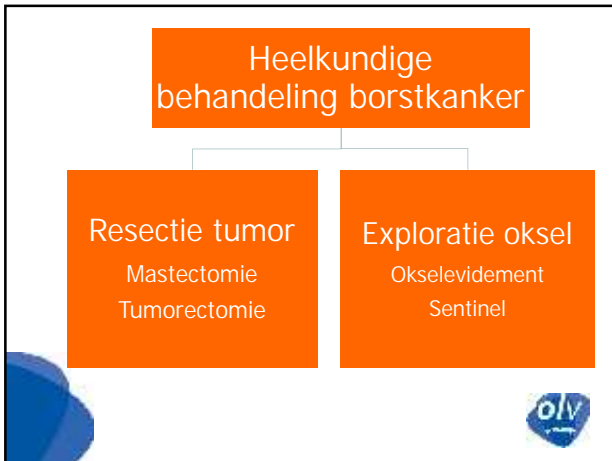


Preoperatieve staging

PRE-OPERATIEF

- EKG, labo met stolling, Rx thorax
- Invullen boekje "pre-operatieve anesthesie"
- Pre-operatieve raadpleging anesthesie





Heelkundige behandeling borstkanker

- Zoveel mogelijk borstsparende heekunde
Relatieve grootte van de tumor in verhouding tot de grootte van de borst
- Zoveel mogelijk sentinelklierprocedure

Borstsparende heekunde

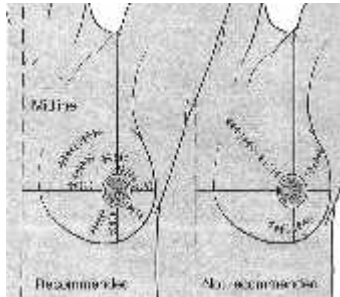
CONTRA-INDICATIES

- Multicentriciteit (kwadranten)
– Bifocaliteit (1 kwadrant) geen CI
- Uitgebreid DCIS
- Te grote tumor tov borstvolume
– Neoadjuvant chemo overwegen
- Persisterende positieve snijvlakken
- Contra-indicatie voor radiotherapie
- Locally advanced borstcarcinoom

Borstsparende heelkunde

TECHNIEK

- Huidincisie over de tumor

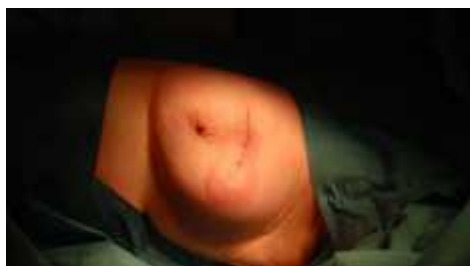

Borstsparende heelkunde

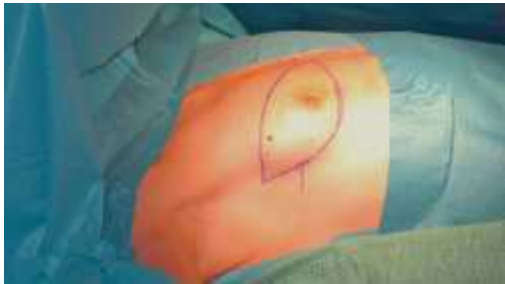TECHNIEK

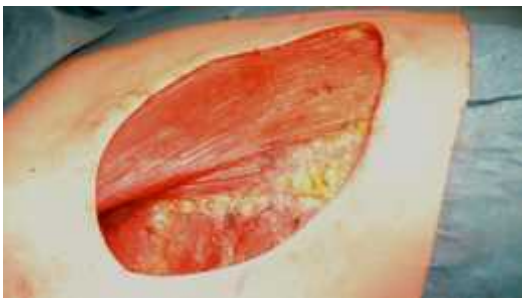
- Resectie van de tumor met een vrije marge van 1 cm (macroscopisch)
- Resectie van het specimen met fascia van M.pectoralis maior
- Clips in tumorectomieholte
- Approximeren klierweefsel

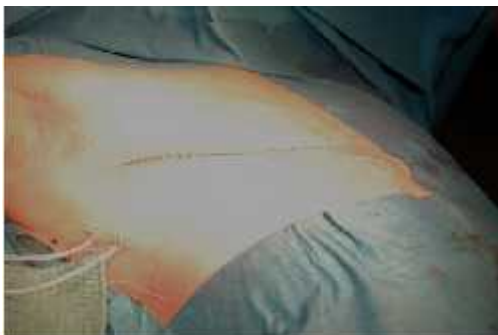



Mastectomie







Heelkunde axilla




- staging
 - prognostische factor
 - impact op systeem therapie
- lokale controle
- survival benefit ????


- 75 % klier negatief
- belangrijke morbiditeit
 - lymfoedeem
 - sensorische morbiditeit
 - frozen shoulder



Sentinelklierprocedure



Principe:
Sequentiële metastasering in de lymfeklieren
als de 1^e lymfeklier niet is aangetast, zijn de volgende lymfeklieren ook niet aangetast



Sentinelklierprocedure


INDICATIES

Belgische richtlijn

- Klinisch N0
- Unifocale tumor
- <3 cm
- DCIS waarvoor mastectomie


Uitbreiding indicaties

- Grote tumoren (T3)
- Multifocale tumoren
- Voorafgaande borstchirurgie
- Zwangerschap
- Groot DCIS



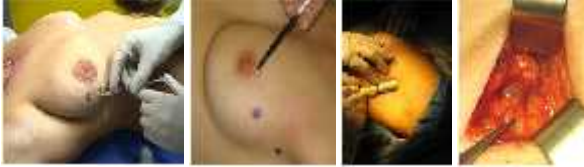Contra-indicaties

- Mastitis
- (Vroegere radiotherapie)
- Aangetaste lymfeklieren



Sentinelklierprocedure

TECHNIEK



40 MBq humaan albumine
geïabeld met Tcm99
inv tumor

Lymfescintigrafie na 1-2 u

1 ml patent blue
intradermiaal

Probe geleide verwijdering van alle klieren:
blauw
heel
klinisch verdacht



Sentinelklierprocedure

PATHOLOGIE



- Peroperatief onderzoek door ervaren patholoog
 - Zo metastase (> 0,2 mm) : okselevidement

- Postoperatief
 - Serieel aansnijden van iedere klier om de 2 mm
 - Eventueel aan te vullen met IHC
 - 10-15% upstaging



Sentinelklierprocedure

- Micrometastasen (0.2 – 2 mm):
 - peroperatief: okselevidement
 - Postoperatief: geen okselevidement
- Macrometastasen (> 2 mm):
 - Geen OE bij positieve SN op definitief APO bij:
 - Oudere ptn
 - Als aan ALLE voorwaarden werd voldaan:
 - minder dan 3 positieve sentinelklieren
 - goed of matig gedifferentieerde tumor
 - primaire tumor kleiner dan 4 cm
 - geen LVI
 - unifocale tumor
 - Systemische therapie en radiotherapie gepland
- Neo-adjuvante chemotherapie:
 - Sentinel na de chemo zo cN0 bij diagnose

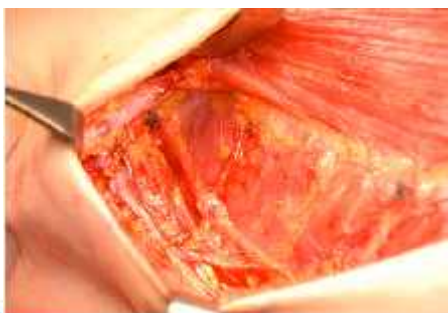


Sentinelklierprocedure

- Voordelen
 - Beperkte morbiditeit
 - Geen lymfeklierevidement bij negatieve Sentinelklier



Okselevidement



Okselevidement

- Redon-drains
- Langere hospitalisatie
- Lymfocoele
- Lymfoedeem
- Pijn
- Beperkte mobiliteit schouder
- Gevoelsstoornis huid buitenzijde bovenarm



Reconstructieve chirurgie

- Indicaties:

Indien geen adjuvante radiotherapie (en chemotherapie) aangewezen zal zijn

- Groot in situ carcinoom
- Meerdere kleine tumoren
- Gunstig biologisch gedrag
- Lage kans op axillaire aantasting



Borstreconstructie: Ware schoonheid, vanbuiten en vanbinnen

Pieter Vermeulen

OLV Aalst

doktervermeulen@gmail.com

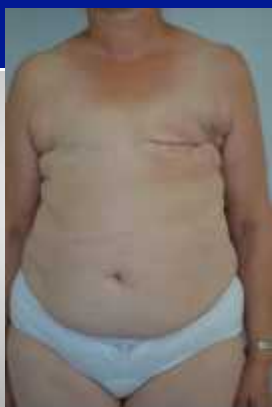

116

Waarom?


Een mastectomie is een mutilerende ingreep...




Met zware psychologische weerslag



117

<p>Een borstreconstructie?</p>	
<p>Waarom?</p> <p>Een mastectomie is een mutilerende ingreep...</p> <p>Met zware psychologische weerslag</p> <p>Maar dames die gereconstrueerd zijn "kunnen weer verder met hun leven" en</p> <p>Kunnen het hoofdstuk "kanker" beter afsluiten</p>	

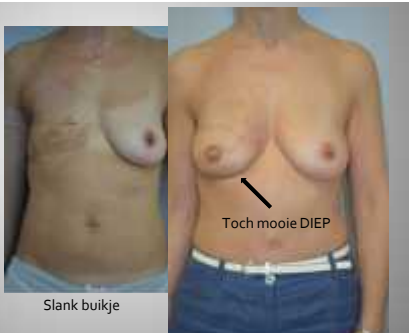
<p>Een borstreconstructie?</p>	
<p>Wie komt in aanmerking?</p> <p>Tumor onder controle? (hoewel...)</p> <p>Voldoende medische conditie</p> <p>Geen bestraling meer gepland (hoewel...)</p> <p>Voldoende donorsite indien eigen weefselreconstructie (hoewel...)</p>	<p>119</p>

	
<p>Wie komt in aanmerking?</p> <p>Voldoende donorsite indien eigen weefselreconstructie (hoewel...)</p>	<p>120</p> <div style="display: flex; justify-content: space-around;">   </div> <p>Slank buikje</p> <p>DIEP(e)s</p>

Een borstreconstructie?

Wie komt in aanmerking?

Volgende donorsite indien eigen weefselreconstructie (hoewel...)



Slank buikje

Toch mooie DIEP

121

Welke techniek?

Een prothese?

Blijft soms een alternatief

Minder ingrijpende chirurgie en korter herstel

Maar....

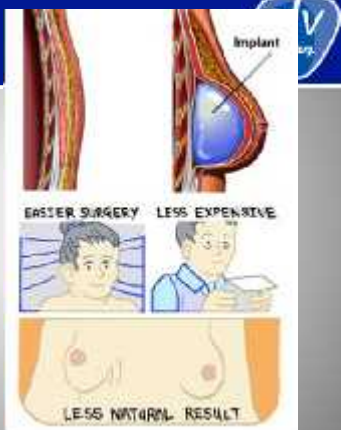Enkel onder niet-bestraalde huid

Minder natuurlijk resultaat

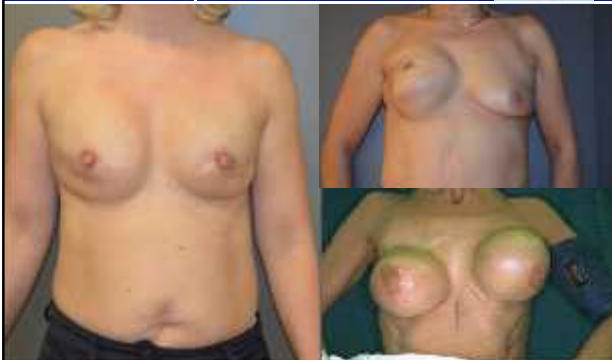Levensduur prothesen

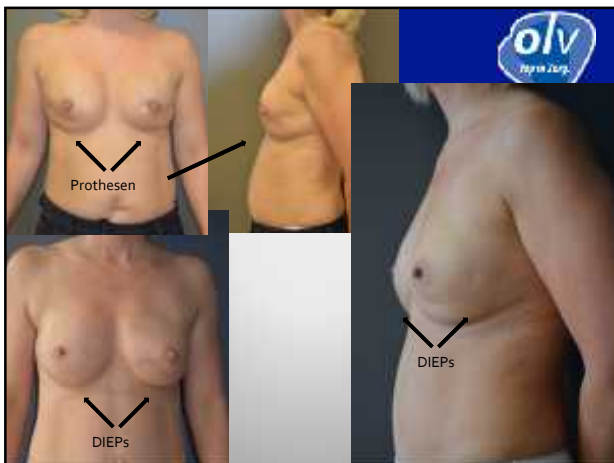Verschillende ingrepen nodig (expander, vervangen,...)


En dus op termijn duurder.



Prothese...???



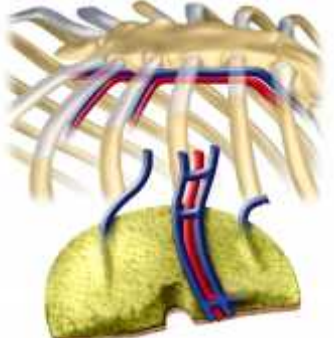


<p>Welke techniek?</p>	
<p>Vrije flap? Is "state of the art" Meer ingrijpende chirurgie Langer herstel Maar.... Natuurlijker en evolutief resultaat Hoeft niet vervangen Eens de reconstructie gelukt is, blijft ze... Dus... Op termijn zelfs goedkoper!</p>	

<p>Welke techniek?</p>	
<p>Vrije flap? De DIEP-flap Is de eerste keuze Soepel weefsel dat best dat van de borst benadert Meeste dames hebben voldoende weefsel (na zwangerschap, bv) Veel ervaring, dus geen zeer langdurige chirurgie meer Twee kanten in één tijd mogelijk</p>	

De DIEP


Micro-anastomose van de flapvaten op de mamma interna-vaten



olv
Vrije Zorg

De DIEP

Modelleren tot borst






olv

DIEP FLAP

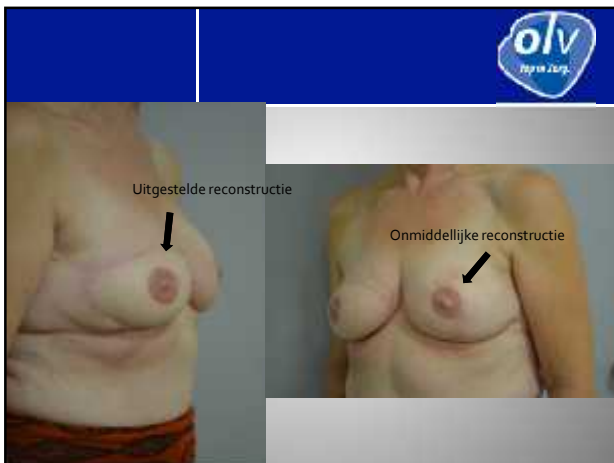1 week ziekenhuis? NEEN
hele dag operatie? NEEN
gevaarlijk? NEEN

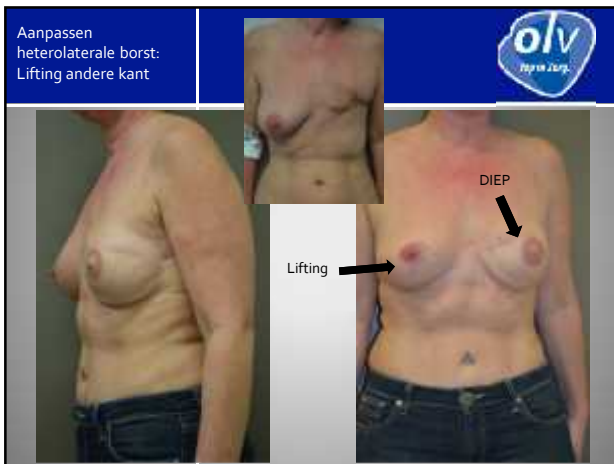129

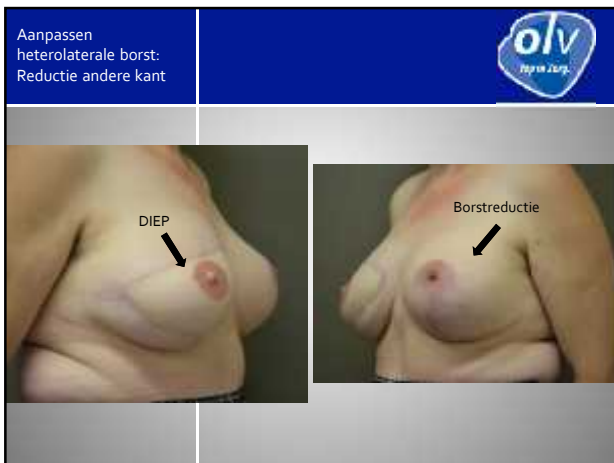
De DIEP	
Onmiddellijke reconstructie	
Vs.	
Reconstructie in tweede tijd	




De DIEP	
Onmiddellijke reconstructie	
Vs.	
Reconstructie in tweede tijd	


Alternatief: de S-GAP	
Indien de buik niet "bruikbaar" is	
Onvoldoende weefsel	
Eerdere abdominale ingrepen	
Nadelen	
Stugger weefsel	
Moeilijkere ingreep	
Een kant per keer	





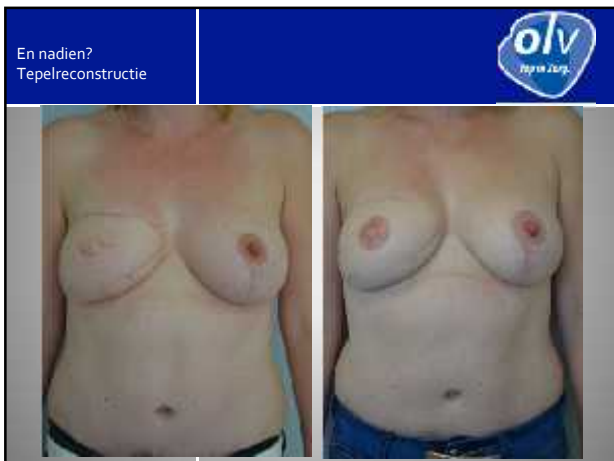



<p>Aanpassen heterolaterale borst: Reductie andere kant</p>	
	

<p>En nadien? Tepelreconstructie</p>	
<p>Timing? Wanneer de vorm van de borst goed is (ten vroegste drie maanden)</p> <p>Procedure? Lokaal flapje onder lokale anesthesie (ambulant; 30')</p>	

<p>En nadien? Tepelreconstructie</p>	
<p>Timing? Wanneer de vorm van de borst goed is (ten vroegste drie maanden)</p> <p>Procedure? Lokaal flapje onder lokale anesthesie (ambulant; 30')</p>	



Naar huis -postoperatief

Weinig kans op problemen
blauwverkleuring meestal wat laat
haematoom
vaak : wonde abdomen wat open (tractie en
ondermijning
soms: beperkte skin slough mastectomieflap

R/ isotulle of flaminial

140



Bedankt !

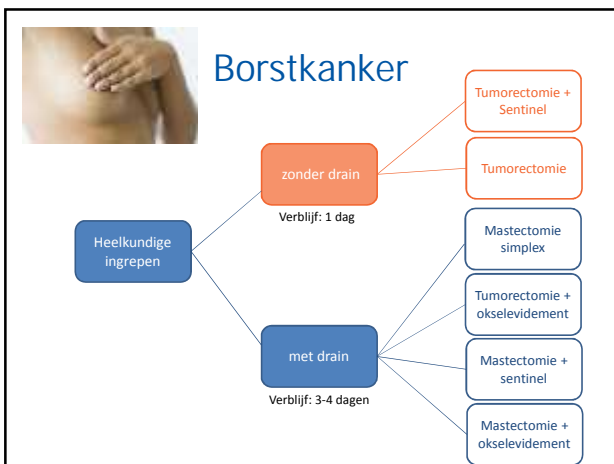
doktervermeulen@gmail.com

141




Postoperatieve zorgen





Wondzorg

- Wonde borst:
 - Afgespoten met Opsite spray
 - Nadien ontsmetten is overbodig !
 - Vermijden van pleisters en pleisterverbanden
 - Enkel steristrips ter plaatse
 - Mesoft vliescompres 10x 20 cm
 - Eventueel Amoena Frances BH



Wondzorg

- **Redonzorg:**
 - Insteekpunt dagelijks ontsmetten chloorhexidine 0.5% in alcohol 70%
 - Aanbrengen Medipore Pad 7.2 x 5 cm
 - Fixeren connectiepunten met Micropore
 - Redoncontrole:
 - » Vacuüm intact
 - » Verstopping / seroomvorming?
 - » Wondvocht aspect
 - Vervangen pot zo > 150cc
 - Verbreken vacuüm vanaf dag 5, enkel op advies
 - Verwijderen zo 2 opeenvolgende dagen <30cc/24u
- **Mobilisatiekiné ipv okselevidement**
 !!! Geen lymfedrainage zolang redon aanwezig



Wondzorg

- **Thuisverpleging:**
 - Tumorectomie:
 - Geen thuisverpleging
 - tenzij oudere leeftijd of risicofactoren (vb slechte hygiëne, diabetes, ...)
 - Mastectomie of drain:
 - Dagelijks toezicht wonde borst
 - Huidplooien en/of vochtig: REINIGEN met NaCl 0.9%
 - Drains:
 - Dagelijks ontsmetten insteekpunt met chloorhexidine 0.5% in 70% alcohol + Medipore Pad 7.2 x 5 cm
 - Dagelijks opmeten debiet en noteren op opvolgblad
 - Redoncontrole
 - Verwijderen zo 2 opeenvolgende dagen <30cc/24u
 - Wassen van oksels en romp



Wondzorg

- **Papieren:**
 - Ontslagbrief
 - MOC Borstkliniek
 - Attest thuisverpleging zo nodig
 - Opvolgblad redon debieten
 - Informatiebrochure voor de thuisverpleging
 - Afspraak na de MOC bij behandelend arts
 - Contactgegevens borstverpleegkundige



Lekkage aan insteekpunt

Observatie: Vochtig verband, verweekte wonde
 Probleem: Gesloten klemmen?
 Verstopping?
 Positieve Redon
 Acties: Openen klemmen, melken drain
 Connecties op leiding afplakken
 Nieuwe pot aanhangen

Consequenties: Verweekte huid, verstoorde
 wondheling, risico op infectie
 → uitstel nabehandeling



Zenuwpijn

Observatie: Pt voelt stekende, blijvende pijn
 Probleem: Drain prikkelt een zenuwuiteinde
 = zenuwpijn
 Wondprobleem → blaar, infectie?
 Acties: Wondzorg: vacuüm 30 min aflaten en arm
 mobiliseren
 Pijnstilling: Paracetamol
 Zo onvoldoende effect: redon terugtrekken

Consequenties: Verminderde mobiliteit, schouderstijf-
 heid, halspijn, gedaalde QoL



Seroomvorming

Observatie: Voelbare zwelling, toegenomen pijn
 drukkend gevoel
 Probleem: Slechte evacuatie lymfevocht
 Acties: Redon verstopt ? (melken, ...)
 Redon nog vacuüm ? (cfr. positieve R)
 Redon uitgevallen ?
 Vrije afloop ?

Consequenties: Infectiegevaar, wondheling , pijn, uitstel
 nabehandeling



Blaren

Observatie: Open of gesloten blaar
 Stripeffect

Probleem: Door oedeem of kleefpleisters

Acties: Reinigen met NaCl 0.9%, eventueel eosine
 Mepitel®
 Kompressen, **geen kleefpleisters!**

Consequenties: Radiotherapie en chemotherapie starten
 niet bij open letsels



Lymfoedeem

- Nadruk op preventie igv OE
- Uitsluiten DVT of axillaire tumorprogressie
- Intensieve therapie gedurende 4w:
 - Continu meerlagig windelen (vingers, hand tot bovenarm, d.w.z. 7 dagen op 7, dag en nacht)
 - niet-elastische (korte rek) windels (geen Dauerbinde)
 - Uit te voeren door de kinesitherapeut, verpleegkundige, patiënt of partner (na correct aanleren)
 - Dynamisch bewegen van de arm
 - 5x/ week lymfedrainage door de gespecialiseerde kinesist
 - Tevens zeer zorgvuldige hygiëne



Lymfoedeem

- Onderhoudsbehandeling (= maximale reductie en stabiel)
 - armkous op maat voor overdag
 - Voor te schrijven door specialist
 - frequentie lymfedrainage progressief opbouwen tot 1x/ 2 weken
 - De patiënt blijft de arm bewegen en de huid verzorgen
- Preventieve lymfedrainage heeft geen toegevoegde waarde !!!



Lymfoedeem

- **E-pathologie:** (>10% verschil tussen beide armen)
 - Document met functioneel bilan, omtreksmetingen en behandelplan.
 - 60 sessies windelen, oefeningen en manuele lymfedrainage
- **Fb-pathologie:** (5-10% verschil tussen beide armen)
 - 60 sessies kinesitherapie per jaar
- **A-pathologie:** (<5% verschil tussen beide armen)
 - 18 sessies kinesitherapie per jaar
- Lymfoedeem maar <5% verschil tussen beide armen (bv. bilateraal lymfoedeem of lokaal lymfoedeem) : lymfoscintigrafie



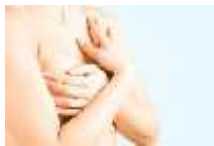Lymfangitis na okselevidement

- Uitsluitende factoren uitschakelen
- Stop lymfedrainage tijdelijk!
- Start AB
 - in principe Penicilline G 4 x 2 Mio Eenheden/d IV (voor streptococci)
 - Bij contra-indicatie voor penicilline: Dalacin 3 x 600 mg/d IV
 - Bij vermoeden van S. Aureus: Floxapen 6 x 1 gr/d IV
- Bij recidiverende lymfangitis preventief Penadur LA 1.2 ME 1x/md IM overwegen



Dank voor uw aandacht !!!





Lessenreeks: Senologie voor de Huisarts

Deel 2: Maandag 11 april 2016
Ondersteunende rol van de huisarts tijdens de adjuvante
behandeling en opvolging van de borstpatient

Deel 3: Maandag 25 april 2016
- Kwaliteit van de Borstkliniek
- Psychosociale zorg van de patient
- Belang van lotgenotencontact (LeNaBeau)