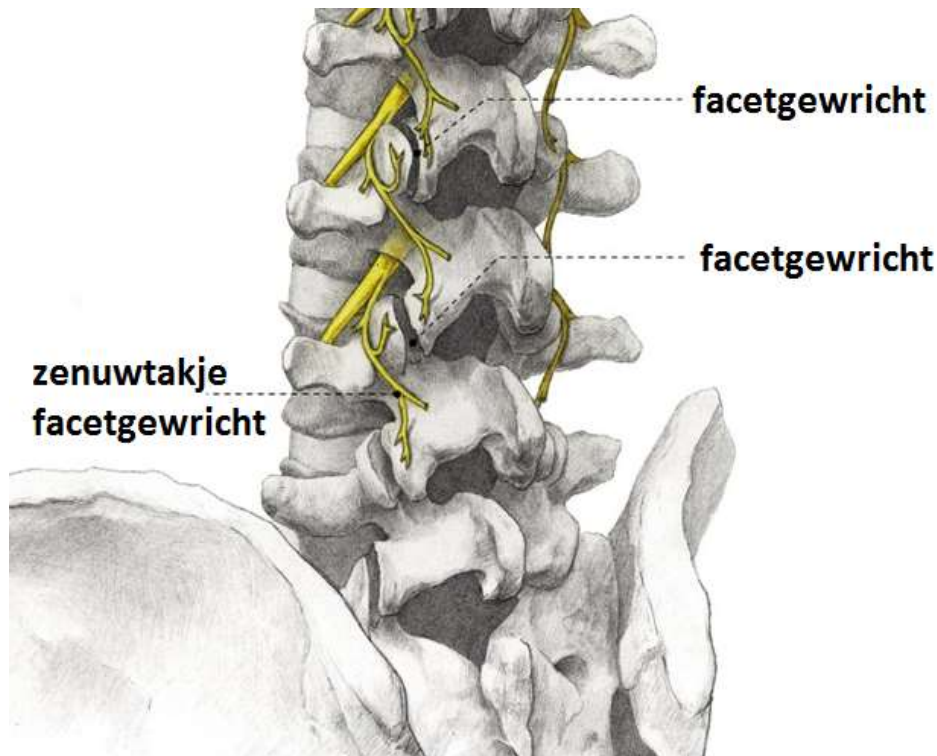


## Facetinfiltratie

### Facetgewricht

Tussen wervels in de nek, borstkas of lage rug, bevinden zich achteraan scharniergewrichten. Deze kunnen de oorzaak zijn van nekpijn of rugpijn, bijvoorbeeld door artrose.



### Proefblokkade bezenuwing facetgewrichten

Soms wordt een warmtelesie van de bezenuwing van facetgewrichten voorgesteld. Voorafgaand wordt de bezenuwing geblokkeerd met een lokaal anestheticum. Dit verdovend middel heeft een vrijwel onmiddellijk maar kortwerkend verdovend effect. De behandeling gebeurt onder röntgendoorlichting. Als de pijn grotendeels ( $\geq 50\%$ ) verdwijnt, kan de arts ervan uitgaan dat het facetgewricht de oorzaak van het probleem is. Zeldzame bijwerkingen zijn : voorbijgaande krachtsvermindering in een been, allergische reactie, koorts en infectie.

### Corticosteroiden

Er wordt soms een langwerkend ("depot") preparaat gebruikt. Dit begint pas na enige tijd te werken. Als bijwerking kunnen bij de vrouw opvliegers optreden. Bij diabetici kunnen glycemies kortdurend ontregeld zijn.

### Opgelet !

1. Informeer ons voor de behandeling indien de kans bestaat dat je zwanger bent.
2. Je mag dezelfde dag niet zelfstandig aan het verkeer deelnemen.
3. Meld aan de arts indien je bloedverdunnende medicatie inneemt.